· 指南与共识 ·

胆囊癌规范化诊治专家共识(2016)

中国抗癌协会

Guideline for the diagnosis and therapy of gallbladder carcinoma (2016) *Chinese Anti-Cancer Association (CACA)*

Corresponding author: Jiang Xiaoqing, Biliary Tract Surgery Department 1, Eastern Hepatobiliary Surgery Hospital, Secondary Military Medical University, Email: jxqehbh@sina.com

【Key words】 Gallbladder carcinoma; Diagnosis; Therapy; Expert consensus

【关键词】 胆囊癌; 诊断; 治疗; 专家共识

胆囊癌是临床常见的胆道系统恶性肿瘤。由于其高度恶性、极易发生淋巴结转移及远隔器官转移等临床生物学特性,患者就医时往往因肿瘤分期较晚失去手术机会,而放疗、化疗等传统治疗手段亦未能在晚期胆囊癌的治疗中体现出显著的优势,故其患者总体预后仍极不乐观。此外,近年来对于慢性结石性胆囊炎等胆囊癌前病变的临床处理,仍有诸多争议和分歧,导致基层医疗单位对相关疾病诊疗原则的认识存在困难。鉴于此,中国抗癌协会胆道肿瘤专业委员会对胆囊癌的术前诊疗体系、手术方案及辅助治疗方案的选择,制定了诊疗规范。本共识以力求符合临床诊疗实践为原则,结合国内外临床实践进展及循证医学证据,以期进一步规范国内胆囊癌的临床诊治。

一、流行病学危险因素

1. 已明确的危险因素[1-6]

· 胆囊结石

· 胆囊腺瘤性息肉

· 胆管囊肿

· 胆管-胰管异常汇合畸形

· 长期胆囊慢性炎症,如黄色肉芽肿性胆囊炎、瓷化胆囊

2. 可能的危险因素[7-9]

· 胆囊腺肌症

· 吸烟

· 代谢紊乱综合征:糖尿病、高血脂、肥胖等

二、病理分型

1. 大体类型[10]

· 胆囊壁局部或全层增厚、硬化

· 胆囊壁局部腺瘤样占位病灶

· 胆囊腔内实性变

· 肿瘤侵犯胆囊床肝组织,表现为肝组织内实性肿瘤病灶

· 胆囊腺瘤、息肉及炎性疾病等良性疾病发生恶变时,胆囊良性病灶及恶性病灶可共存于同一组织标本,应尽可能多部位取材以避免漏诊

2. 显微镜下类型

· 胆囊腺癌,为主要组织学类型。包括非特指型腺癌、乳头状腺癌、肠型腺癌、胃小凹型腺癌、黏液性腺癌、透明细胞腺癌、印戒细胞癌、未分化癌[10]。

· 其他组织学类型少见,包括腺鳞癌、鳞状细胞癌、小细胞癌、大细胞神经内分泌癌、类癌、恶性淋巴瘤[10-13]。

· 细胞分化程度、周围组织侵犯或转移、淋巴侵犯及转移是影响胆囊癌预后的主要显微镜下因素[14-17]。

三、诊断

1. 临床症状

· 患者早期多无明显临床症状,合并胆囊结石、胆囊息肉者可反复出现右上腹饱胀不适等慢性胆囊炎症表现。

· 中、晚期出现右上腹痛渐加剧症状。肿瘤转移至骨骼等远隔部位或器官,可相应出现转移部位疼痛不适症状。

· 如肿瘤侵犯至肝门部胆管,可出现梗阻性黄疸症状。

2. 实验室诊断(Ⅰ类推荐)

· 推荐肿瘤标志物 CA19-9、CEA、CA125 和 CA242 等多项肿瘤标志物联合应用以提高诊断特异性[18-20]。

· 合并梗阻性黄疸时,可出现肝功能异常。

3. 影像学诊断

是目前最有价值的临床诊断手段[21-22]。

DOI:10.3760/cma.j.issn.1007-8118.2016.11.001

通信作者:姜小清,200438 第二军医大学东方肝胆外科医院胆道一科,电子信箱:jxqehbh@sina.com

(1)超声(Ⅰ类推荐)[23]

· 作为体检筛查手段,能够尽早发现胆囊壁增厚、胆囊腔内软组织占位病灶及结石等情况。

· 合并胆管侵犯时,可显示胆道梗阻水平。与肝门部胆管癌的胆囊空虚表现不同,胆囊癌侵犯肝外胆管时胆囊多充盈,胆总管远端无扩张。

· 可评价肿瘤侵犯邻近肝脏及肝脏转移情况。

· 对明确肿瘤是否合并胆道结石、胆管囊状扩张等具有诊断价值。

· 对肿瘤肝外转移的诊断价值有限。

(2)CT(Ⅰ类推荐)

· 增强扫描。

· 可以提供如肿瘤位置与大小,是否合并肝脏侵犯、转移及血管侵犯、区域淋巴结转移及远处器官转移等的信息。

· 对鉴别胆囊腺瘤性息肉和胆囊癌具有一定的价值[24],尚有待于更多的临床研究结果支持。

· 合并胆管侵犯时,可显示胆管梗阻水平与范围。

· 在评价肝动脉、门静脉受侵时的敏感性、特异性较高。

· 对判断是否合并淋巴结转移具有重要价值。

(3)MRI(Ⅰ类推荐)[25-26]

· 对明确评估肿瘤侵犯肝实质、转移、血管侵犯时诊断价值同 CT 检查。

· 合并肝内或肝外胆管侵犯时,MRCP 对了解胆道系统具有独特的诊断价值,在胆道成像上几乎可以替代 PTC 或 ERCP,对判断肿瘤侵犯胆管系统的部位进而设计手术方案具有重要价值。

(4)PTC/ERCP(ⅡA 类推荐)

· 仅适用于胆囊肿瘤侵犯肝门部或肝外胆管,合并有梗阻性黄疸症状或胆管炎症状时,酌情实施,不建议单纯作为诊断手段而实施。

· 对合并梗阻性黄疸患者,可作为术前引流减黄的措施。因 PTCD 导致胆道感染的机率低于 ERCP,对于术前评估具有肿瘤 R0 切除机会的患者,建议优先选择 PTCD,可实现胆汁外引流和/或内引流,并可进行精细的胆道造影。

· 对合并有胆管囊肿或胆胰管汇合异常危险因素的患者,ERCP 有助于明确诊断[26]。

(5)氟脱氧葡萄糖(FDG) PET/CT(ⅡA 类推荐)

· 对于鉴别诊断不清的胆囊腺瘤性息肉等良性疾病与胆囊癌,具有重要价值[27]。

· 黄色肉芽肿性胆囊炎等炎性疾病与胆囊癌的鉴别,应警惕 FDG PET/CT 可能会出现假阳性[28-29]。

· 胆囊癌具有极易发生淋巴结转移的病理特点,正常大小的淋巴结可能已有转移,而增大的淋巴结可能是炎性增生。FDG PET/CT 对于诊断肿瘤淋巴结转移或远隔器官转移具有价值。

· 不建议常规应用于早、中期肿瘤的检查。

(6)腹腔镜探查(ⅡB 类推荐)

· 对术前无法判断是否存在腹腔内广泛转移、因而无法确定根治性切除方案患者,腹腔镜可考虑用于腹腔探查以明确相关情况。

4. 术中病理诊断(Ⅰ类推荐)

· 对鉴别胆囊腺瘤性息肉、黄色肉芽肿性胆囊炎等胆囊良性疾病与胆囊癌,具有重要价值[30-31]。

· 术中明确有无腹腔超出区域淋巴结的转移或远隔部位转移。

· 胆囊颈部癌或胆囊管癌侵犯肝外胆管时,行肿瘤根治性切除联合肝外胆管切除时,需通过术中病理诊断明确胆管切缘是否阳性。

四、术前特殊准备

1. PTBD/ERCP 胆道引流原则

· 仅适用于肿瘤侵犯肝门部或肝外胆管、合并有梗阻性黄疸症状者。

· 黄疸患者如术前评估无需联合大部肝切除者,鉴于胆囊癌恶性程度较高、易发生邻近及远隔器官转移,不建议常规实施术前胆道引流。在评估身体状况、营养状况及肝、肾功能等情况下,酌情尽快实施肿瘤规范化切除;如患者上述状况不良,可在胆道引流相关状况改善后尽快实施肿瘤规范化切除。

· 黄疸患者如手术方案拟行胆囊癌根治性切除联合大部肝切除(≥4 ~ 5 个肝段)、术前总胆红素超过 128.3 ~ 171.0 μmol/L(7.5 ~ 10.0 mg/dl),或存在胆道感染且药物治疗无效者,建议术前胆道引流。根据总胆红素下降速率、肝功能恢复状况(各肝脏代谢酶类、血清总蛋白、血清白蛋白、血清前白蛋白),及患者是否合并肝炎肝硬化等情况,进行肝储备功能等综合评估,并建议常规行肝脏体积测定、了解拟切除肝段及残余肝体积情况,个体化制定、实施肝切除手术时机和方案[32]。

· 应当根据所在中心条件选择,并进行多学科协作团队(MDT)讨论,共同制定胆道引流的策略和方式,并遵循胆道引流的共同原则。

2. PTBD 胆道引流(ⅡA 类推荐)

· 如胆囊癌侵犯肝总管或胆总管,肝左叶或肝右叶胆管穿刺置管引流均可,首选肝左叶胆管置管引流。

· 如胆囊癌侵犯右肝管、需联合右半肝切除，术前评估黄疸较深、右肝体积较大，直接行右半肝切除术后肝功能衰竭风险较大，而术前仅选择性肝左叶胆管单侧胆道引流可能导致肝功能恢复缓慢，故应尽可能实施多根胆道穿刺引流以缩短减黄进程，尽快实施肿瘤根治性手术、防范肿瘤转移。

· 存在肝内多肝叶胆管炎时，尽快实施多根胆道穿刺引流改善炎症，以期尽快实施肿瘤根治性手术、防范肿瘤转移。

3. ERCP 胆道引流（ⅡB 类推荐）[33]

· 经内镜胆道支架内引流，尽管在舒适性、恢复胆汁肠肝循环上具有优势，但胆囊癌侵犯肝门部胆管导致高位胆管梗阻时，行 ERCP 肝内胆道逆行感染发生率高，且胆道内置管后难以评价受侵胆管段范围，同时也因更易发生肝十二指肠韧带炎症而不利于术中区域淋巴结清扫，应慎重考虑。

· 经内镜鼻胆管外引流，能够降低胆道逆行感染发生机率。

4. 选择性门静脉栓塞（PVE）（Ⅲ类推荐）

· 对于胆囊癌侵犯肝门部胆管分支的患者，为行肿瘤根治性切除术可能需联合行大部肝切除（≥5 个肝段）。实施扩大肝切除术术前行 PVE 有利于增加功能性未来残余肝体积、降低术后肝衰竭及死亡发生的风险。但鉴于胆囊癌恶性程度极高，PVE 术后至肿瘤切除术期间可能发生肿瘤转移，故不建议常规实施 PVE，可酌情个体化实施。

五、肿瘤分期

目前临床较常采用美国癌症联合委员会（AJCC）和国际抗癌联盟（UICC）TNM 分期，基于病理组织学的标准，术后评价局部和远处转移的情况。分期主要对肿瘤预后具有指导意义[34-36]。

1. 原发肿瘤分期（T 分期）

基于肿瘤数目、血管侵犯、及肿瘤肝外直接侵犯等三个主要因素。

· TX 原发肿瘤无法评估

· T0 无原发肿瘤证据

· Tis 原位癌

· T1 肿瘤侵及胆囊固有层或肌层

T1a 肿瘤侵及固有层

T1b 肿瘤侵及肌层

· T2 肿瘤侵及周围结缔组织，尚未侵透浆膜或进入肝脏

· T3 肿瘤侵透浆膜（脏腹膜）和（或）直接侵及肝脏和（或）一个其他邻近器官或组织，如胃、十二指肠、结肠、胰腺、网膜、肝外胆管

· T4 肿瘤侵犯门静脉或肝动脉，或侵犯两个或更多肝外器官或组织

2. 淋巴分期（N 分期）

基于存在或无区域淋巴结转移。区域淋巴结包括：胆囊管周围淋巴结、胆总管周围淋巴结、门静脉周围淋巴结、肝总动脉周围淋巴结和胰腺后上淋巴结。

· NX，区域淋巴结无法评估

· N0，区域淋巴结转移阴性

· N1，区域淋巴结转移阳性

3. 远隔转移（M 分期）

· M0，无远隔器官转移

· M1，存在远隔其他器官转移

4. 结合 T、N 和 M 分期，胆囊癌 TNM 分期（第 7 版，Ⅰ类推荐）

表1 UICC/AJCC 胆囊癌 TNM 分期（第 7 版）[34]

分期	肿瘤	淋巴结	远处转移
0 期	Tis	N0	M0
Ⅰ 期	T1	N0	M0
Ⅱ 期	T2	N0	M0
ⅢA 期	T3	N0	M0
ⅢB 期	T1-3	N1	MO
ⅣA 期	T4	N0-1	M0
ⅣB 期	T1-4	N0-1	M1

注：UICC/AJCC：国际抗癌联盟/美国癌症联合委员会

六、治疗

1. 手术治疗

· 是目前治疗胆囊癌最为积极、有效的手段，彻底清除癌组织为患者提供了唯一治愈和长期生存的机会[16,35-37]。

· 强调实施尽可能多切缘阴性的完整的肿瘤切除。

（1）根治性切除的原则（Ⅰ类推荐）

· 根治性手术切除范围：基于胆囊解剖、临床相关研究及临床实践结果，建议 T1b 以上期胆囊癌根治性切除应包括胆囊、邻近胆囊床肝组织（肝切缘距胆囊 2 ~ 3 cm 以上）和区域淋巴结。对于生长在胆囊床肝侧的胆囊体部肿瘤，必要时需行肝Ⅳb 段及Ⅴ段切除[35,39-46]。

· 如肿瘤侵犯至胆囊周围肝外胆管、横结肠、大网膜等一个邻近器官或组织，可扩大切除范围并力求使各器官组织切缘均为阴性[17,32,35,47-50]。

· 如肿瘤侵犯至胆囊周围胃、十二指肠、胰腺一个或二个邻近器官或组织，虽然扩大切除范围可能达到肿瘤 R0 切除，但鉴于胆囊癌高度恶性、辅助

治疗效果不良、愈后极差的临床特点，扩大切除范围意味着患者需承受更高的手术风险及术后并发症风险而未能显著改善预后，故不建议常规实施[17,35,38,51]。

· 血管侵犯不是手术的绝对禁忌证，可联合受侵的门静脉/肝动脉血管切除、重建。双侧门静脉支均被肿瘤侵犯，或门静脉主干广泛的包绕或梗阻，是 R0 切除的禁忌证[35-36]。

· 联合受肿瘤侵犯的肝固有动脉主干或双侧肝动脉切除，并不是肿瘤切除的绝对禁忌证，但未重建肝动脉血流术后发生胆汁瘤、感染的风险较高[35]。

· 组织学证实的远处转移（腹腔、肺、肝内多发转移等）和超出区域淋巴结（腹腔动脉、腹主动脉旁、胰头后下淋巴结）的淋巴结转移，是 R0 切除的绝对禁忌证[35]。

（2）腹腔淋巴结清扫（Ⅰ类推荐）

· 推荐根据日本 JSBS 分期，将胆囊癌的淋巴结转移分为三站：N1、N2 和 N3[52]。

· N1：肝十二指肠韧带淋巴结（12 组），根据周围的关系分为胆囊管旁（12c 组），胆总管旁（12b 组）、门静脉后（12p 组），肝固有动脉旁（12a 组）。

· N2：胰腺后上（13a 组）和沿肝总动脉旁淋巴结（8 组）。

· N3：腹主动脉（16 组），腹腔干（9 组），肠系膜（14 组）或胰前（17 组）和胰腺后下（13b 组）淋巴结。

· 区域淋巴结范围限于 N1 站及 N2 站。

· 建议 R0 切除须同时进行规范的区域淋巴结（N1 和 N2 站）骨骼化清扫术。其能提供准确的分期信息。而不准确的分期会影响切除后治疗的选择，后者可能会影响预后[35,53-56]。

· 当已经确认区域淋巴结转移，虽然进一步扩大淋巴清扫范围（N3 站）对改善预后的意义尚存争议[35,55-57]，但更大范围的淋巴结清扫可提供更准确的分期信息[36]。

（3）肝移植

· 胆囊癌恶性程度高、易发生广泛转移，术后肿瘤复发时间短、生存率低，无肝移植指征（ⅡA 类推荐）[58]。

2. 肿瘤辅助治疗

（1）化疗（Ⅰ类推荐）

目前，对于进展期胆囊癌（T2 期，肿瘤侵犯至胆囊壁肌层及以外部位）术后辅助化疗，晚期肿瘤姑息性辅助化疗、及复发性肿瘤化疗方案的高级别循证医学证据有限，对其标准化辅助治疗方案还没有达成广泛共识，建议采用以下两种方案。

· 吉西他滨 + 铂类药物方案（3 期药物临床试验支持，1 级循证医学证据）[59]。

· S1 为基础的联合化疗方案（2 期药物临床试验支持）[60-61]。

（2）精准医疗（ⅡB 推荐）

· 截至 2015 年，已结束的多个胆道肿瘤癌基因靶向治疗临床药物试验，仍未取得突破。

· 靶向治疗联合化疗的临床研究亦未取得突破（靶向 EGFR 基因，西妥昔单抗Ⅱ期、厄洛替尼Ⅲ期的靶向治疗联合吉西他滨和奥沙利铂化疗）[62-63]。

· 随着精准医疗概念的提出及研究的深入，胆囊癌表观遗传学研究取得较大进展，多个相关癌基因及信号通路已被发现[64-65]。随着研究的深入，基于胆囊癌癌基因靶向治疗、免疫治疗等个体化治疗理念将会发挥重要的临床作用。

（3）放疗（ⅡB 推荐）

· 由于缺乏高级别循证医学证据，单独实施放疗的方案在胆囊癌特别是晚期胆囊癌患者中的应用价值未得到广泛共识。应同时联合化疗，对发生肿瘤淋巴结转移、骨转移、腹壁转移、肝转移等进展期或晚期胆囊癌进行姑息性辅助治疗。

· 术后肿瘤复发伴肝脏局部转移、区域淋巴结转移。

· 建议三维适形、调强放疗[66-67]。

（4）介入治疗

· 晚期胆囊癌侵犯肝门部或肝外胆管导致的梗阻性黄疸，胆道内支架能够解除患者黄疸症状，推荐肝外胆管或肝门部单侧、双侧胆道置入覆膜金属支架[33,68-69]（ⅡB 类推荐）。

· 腹腔转移灶热灌注化疗对控制肿瘤广泛转移及恶性腹水具有效果[70]（ⅡB 类推荐）。

七、意外胆囊癌治疗策略

· 意外胆囊底部或体部癌，病理检查肿瘤为 Tis 或 T1a 期，如术中未发生发生胆囊破裂胆汁外溢，可定期复查随访；病理检查肿瘤已侵犯至胆囊肌层（T1b 期）或以上，应再次行肿瘤根治性切除术（邻近胆囊床肝组织切除、区域淋巴结清扫术），根治性切除原则同前述[30-31,71-77]（ⅡA 类推荐）。

· 意外胆囊管癌，由于肿瘤切缘往往为阳性，即便病理检查肿瘤为 T1a，仍有再次手术指征。术中应联合行肝外胆管切除、胆肠再吻合术。如果肝外胆管受肿瘤侵犯范围有限，也可行受侵段肝外胆管切除、胆管对端吻合术。上述两种手术方案均必

须行术中快速病理检查以保证胆管切缘阴性[31,35]（ⅡA 类推荐）。

· 腹腔镜胆囊切除意外胆囊癌，再次行肿瘤根治性手术应联合 Trocar 窦道切除。

· 如初次手术术中曾发生胆囊破裂胆汁外溢，再次行肿瘤根治性手术时，联合腹腔热灌注化疗具有价值。

· 再次手术应在病理诊断明确后尽快实施，以初次手术后 1 ~4 周内实施为宜[31]。

八、具有胆囊癌危险因素的胆囊良性疾病治疗策略

1. 胆囊结石

（1）有症状的胆囊结石

①不论单发结石或多发结石，建议行胆囊切除术（ⅡA 类推荐）；

②需要明确的是，部分胆囊结石或慢性胆囊炎患者，临床症状并非典型的“右上腹痛及/或合并肩背部放射痛”症状，患者往往主诉为“消化不良、定位不明的上腹不适”等症状。在排除可导致此类症状的其他消化道疾病后，胆囊切除术具有适应症（ⅡA 类推荐）。

（2）无症状的胆囊结石，具有以下情况之一者，建议手术切除胆囊（ⅡB 类推荐）：

①单发结石，直径超过 3 cm；

②多发结石，具有结石脱落入胆总管下段引发胆源性胰腺炎的风险；

③合并瓷化胆囊；

④合并糖尿病；

⑤影像学检查提示胆囊壁显著增厚，需病理检查排除胆囊癌变。而基于肿瘤外科原则及穿刺活检局限性，不建议术前胆囊穿刺活检、需手术切除并行术中快速病理检验排除胆囊癌变；

⑥影像学检查提示合并黄色肉芽肿性胆囊炎患者，虽无症状，建议立即手术病理检查排除胆囊癌变；

⑦直径小于 3 cm 的单发结石，虽无症状及影像学检查无胆囊壁显著增厚，如有以下情况：胆囊结石家族史、患者年龄超过 50 岁、合并多年糖尿病史，建议手术切除胆囊。

（3）关于“保胆取石”争议的专家组共识

基于以下原因，专家组不建议现阶段广泛开展“保胆取石”术式（ⅡA 类推荐）

①胆囊结石发病机制目前仍未明晰。目前临床实践表明“保胆取石”术后结石复发率较高，2016 年发表的一项中国 1 002 例“保胆取石”荟萃分析结果显示，保胆取石术后总的复发率为 30%[78]。此循证医学证据表明“保胆取石”术后结石复发率较高，而药物治疗亦无法避免术后结石复发。故目前不宜广泛开展。

②结石复发、反复“保胆取石”，会增加患者痛苦及医疗费用。

③在胆囊结石的病因及疾病发展结局中，胆囊慢性炎症始终贯穿疾病全程，目前无证据表明“保胆取石”能够逆转术后结石复发及胆囊慢性炎症病程。而目前“炎-癌转化”已明确是包括胆囊癌在内多种肿瘤发生的重要机制。

④胆囊结石是胆囊癌的首要危险因素[10,78-83]。基于目前胆囊癌恶性程度极高、早期诊断困难、疾病进展迅速、辅助治疗手段匮乏、预后极差的现实情况，微创切除患有结石的胆囊、避免结石癌变，具有切实可行的意义及临床价值。

2. 胆囊息肉样病变

（1）有症状的胆囊息肉样病变

在排除“息肉”为胆囊胆固醇结晶，或胆囊胆固醇结晶经利胆治疗症状无明显缓解，不论息肉具体大小，建议行胆囊切除术（ⅡA 类推荐）。

（2）无症状的胆囊息肉样病变，具有以下情况者，建议手术切除胆囊（ⅡA 类推荐）

①合并胆囊结石；

②息肉最大直径超过 10 mm（CT 或 MRI）；

③息肉基底部宽大；

④息肉呈细蒂状囊内生长，血供较好，增强 CT 检查见息肉明显强化；

⑤胆囊颈部息肉或息肉生长部位邻近于胆囊管开口。

（3）无症状的胆囊息肉，应定期随访、复查，具有以下情况者，建议进行胆囊切除术（ⅡB 类推荐）

年龄超过 50 岁的患者，息肉最大直径 <8 mm，1 年内影像学（CT 或 MRI）复查息肉呈迅速增大。

3. 黄色肉芽肿性胆囊炎

建议立即行胆囊切除术，并根据术中快速病理检查排除胆囊癌变（ⅡA 类推荐）。

由于同一胆囊不同部位标本可能分别存在癌变组织和炎性组织，强烈建议胆囊多个部位取材病理检验以避免漏诊。

4. 瓷化胆囊

建议立即行胆囊切除术，并根据术中快速病理检查排除胆囊癌变（ⅡA 类推荐）。

5. 胆胰管汇流异常

建议手术治疗实施“胆胰分流”（ⅡA 类推荐）

6. 先天性肝外胆管囊肿

建议手术治疗，切除胆管囊肿、实施“胆胰分流”（ⅡA 类推荐）

胆囊癌诊疗流程（建议）见图 1。

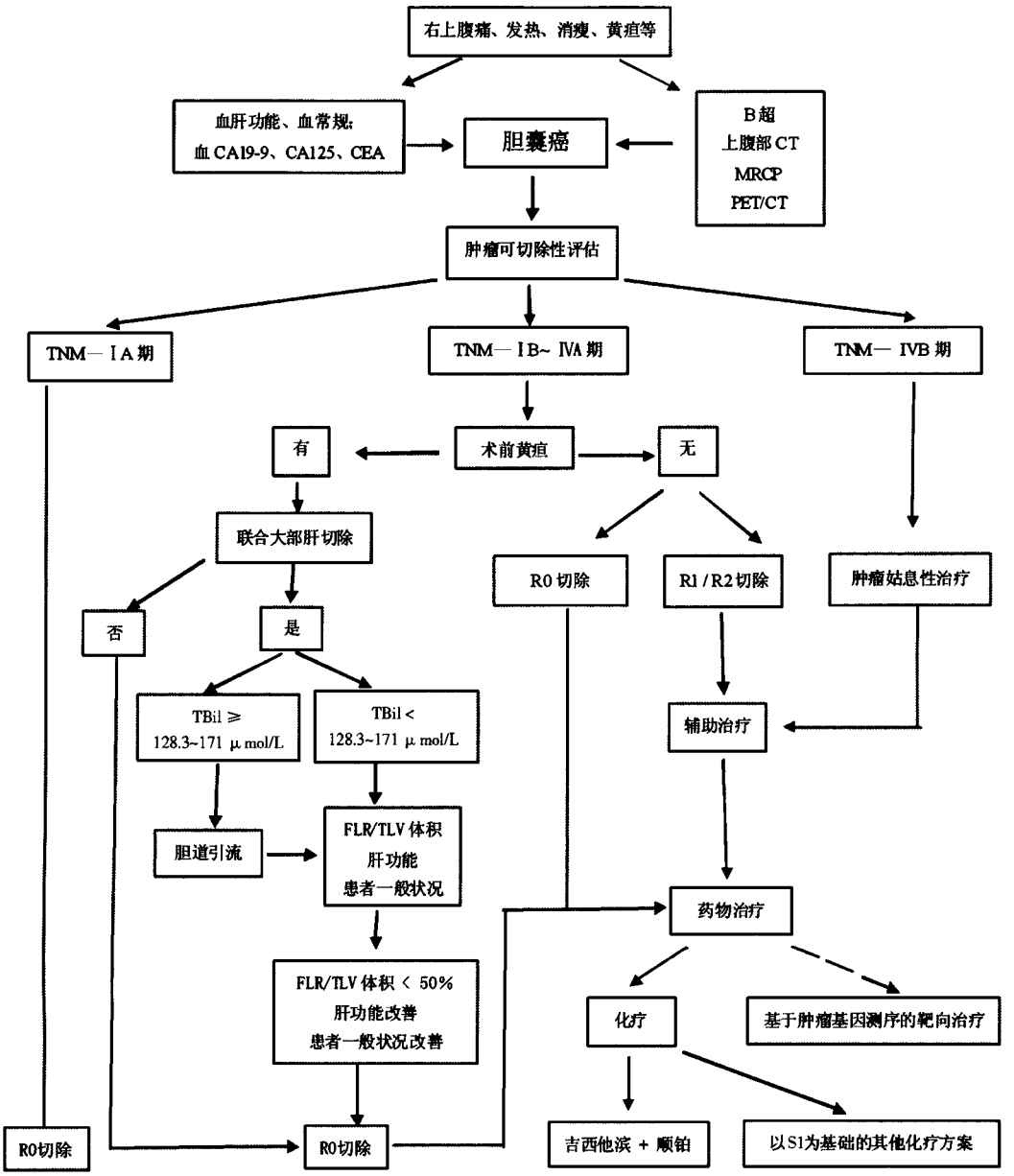

图 1　胆囊癌诊疗流程图（建议）

注：本专家共识中的诊断、治疗推荐标准，依照美国国立综合癌症网络（National Comprehensive Cancer Network，NCCN）对临床诊治指南的推荐级别法分类方法。

Ⅰ类：基于高水平证据（如随机对照试验）提出的建议，专家组一致同意。

ⅡA 类：基于包括临床经验在内的较低水平证据提出的建议，专家组达成共识。

ⅡB 类：基于包括临床经验在内的较低水平证据提出的建议，专家组基本同意，无明显分歧。

Ⅲ类：基于任何水平证据提出的建议，专家组意见存在明显的分歧。

执笔：李　斌　刘　辰　姜小清

专家组成员：

姜小清　李　强　彭承宏　顾万清　别　平　仇毓东
殷晓煜　曾　勇　刘厚宝　刘颖斌　黎乐群　王顺祥
邢宝才　张学文　尹　涛　罗祥基　马维东　高　鹏
刘景丰　崔云甫　李桂臣　洪德飞　左朝晖　张志伟
李升平　王　琦　郭　佳　谭志健　胡　冰　韩　风
李　滨　罗　放　罗　丁　王耀东　刘　辰

参　考　文　献

[1]　王敬晗，姜小清. 原发性胆囊癌流行病学研究进展[J]. 中华普通外科学文献（电子版），2010，4(3)：271-273.

[2] Ferlay J, Shin HR, Bray F, et al. Estimates of worldwide burden of cancer in 2008: GLOBOCAN 2008 [J]. Int J Cancer, 2010, 127(12):2893-2917. DOI: 10.1002/ijc.25516.
[3] Cunningham SC, Alexander HR. Porcelain gallbladder and cancer: ethnicity explains a discrepant literature? [J]. Am J Med, 2007, 120(4):e17-18. DOI: 10.1016/j.amjmed.2006.05.028.
[4] Stinton LM, Shaffer EA. Epidemiology of gallbladder disease: cholelithiasis and cancer [J]. Gut Liver, 2012, 6(2):1721-1787. DOI: 10.5009/gnl.2012.6.2.172.
[5] Hundal R, Shaffer EA. Gallbladder cancer: epidemiology and outcome [J]. Clin Epidemiol, 2014, 6:99-109. DOI: 10.2147/CLEP.S37357.
[6] 慎浩鑫, 李昭宇, 耿智敏, 等. 西北五省 17 家医院 2379 例胆囊癌临床分析[J]. 中华外科杂志, 2015, 53(10):747-751. DOI:10.3760/cma.j.issn.0529-5815.2015.10.007.
[7] Aune D, Norat T, Vatten LJ. Body mass index, abdominal fatness and the risk of gallbladder disease [J]. Eur J Epidemiol, 2015, 30(9):1009-1019. DOI: 10.1007/s10654-015-0081-y.
[8] 胡珍, 陈兰芳, 陈文生. 代谢综合征与肝胆恶性肿瘤相关性的 Meta 分析[J]. 现代仪器与医疗, 2016, 22(2):1-4. DOI: 10.11876/mimt201602001.
[9] Aune D, Vatten LJ, Boffetta P. Tobacco smoking and the risk of gallbladder disease [J]. Eur J Epidemiol, 2016, 31(7):643-653. DOI: 10.1007/s10654-016-0124-z.
[10] 虞积耀, 崔全才, 译. 世界卫生组织组织肿瘤分类及诊断标准系列:消化系统肿瘤病理学和遗传学[M]. 第 1 版. 北京: 北京人民卫生出版社, 2006:246-262.
[11] 赵波, 石景森, 李国才, 等. 原发性胆囊癌 1898 例病理类型的分析[J]. 中国现代医学杂志, 2000, 10(10):17-18. DOI:10.3969/j.issn.1005-8982.2000.10.006.
[12] 陈永亮, 黄志强, 周宁新, 等. 胆囊鳞癌和腺鳞癌 12 例临床分析[J]. 消化外科, 2006, 5(6):414-416. DOI:10.3760/cma.j.issn.1673-9752.2006.06.006.
[13] 周远达, 李强, 张倜, 等. 胆囊腺鳞癌 11 例患者临床病理特征[J]. 中华肝胆外科杂志, 2014, 20(12):889-891. DOI: 10.3760/cma.j.issn.1007-8118.2014.12.014.
[14] Pradeep R, Kaushik SP, Sikora SS, et al. Predictors of survival in patients with carcinoma of the gallbladder [J]. Cancer, 1995, 76(7):1145-1149.
[15] Shiba H, Misawa T, Fujiwara Y, et al. Glasgow prognostic score predicts outcome after surgical resection of gallbladder cancer [J]. World J Surg, 2015, 39(3):753-738. DOI: 10.1007/s00268-014-2844-0.
[16] 董娜娜, 张倜, 李强, 等. 原发性胆囊癌的治疗策略和预后分析[J]. 中华消化外科杂志, 2012, 11(3):267-270. DOI: 10.3760/cma.j.issn.1673-9752.2012.03.020.
[17] 邱应和, 刘辰, 姜小清, 等. 181 例进展期胆囊癌外科治疗的预后分析[J]. 中华肝胆外科杂志, 2010, 16(9):655-658. DOI: 10.3760/cma.j.issn.1007-8118.2010.09.005.
[18] Strom BL, Soloway RD, Rios-Dalenz J, et al. Biochemical epidemiology of gallbladder cancer [J]. Hepatology, 1996, 23(6):1402-1411. DOI:10.1002/hep.510230616.
[19] Chaube A, Tewari M, Singh U, et al. CA 125: a potential tumor marker for gallbladder cancer [J]. J Surg Oncol, 2006, 93(8):665-669. DOI:10.1002/jso.20534.
[20] Wang YF, Feng FL, Jiang XQ, et al. Combined detection tumor markers for diagnosis and prognosis of gallbladder cancer [J]. World J Gastroenterol, 2014, 20(14):4085-4092. DOI: 10.3748/wjg.v20.i14.4085.
[21] 陈永亮, 黄志强, 周宁新, 等. 原发性胆囊癌 110 例临床分析[J]. 中华肿瘤杂志, 2007, 29(9):704-706. DOI:10.3760/j.issn:0253-3766.2007.09.016
[22] Pilgrim CH, Groeschl RT, Pappas SG, et al. An often overlooked diagnosis: imaging features of gallbladder cancer [J]. J Am Coll Surg, 2013, 216(2):333-339. DOI: 10.1016/j.jamcollsurg.
[23] Zevallos MC, Ruiz Lopez MJ, Gonzalez Valverde FM, et al. Ultrasound findings associated to gallbladder carcinoma [J]. Cir Esp, 2014, 92(5):348-355. DOI: 10.1016/j.ciresp.2012.10.007.
[24] Song ER, Chung WS, Jang HY, et al. CT differentiation of 1~2 cm gallbladder polyps: benign vs malignant [J]. Abdom Imaging, 2014, 39(2):334-341. DOI: 10.1007/s00261-013-0071-z.
[25] Tan CH, Lim KS. MRI of gallbladder cancer [J]. Diagn Interv Radiol, 2013, 19(4):312-319. DOI: 10.5152/dir.2013.044.
[26] 胡冰, 周岱云, 吴萍, 等. 先天性胆胰管合流异常与胆囊癌的关联[J]. 中华消化内镜杂志, 2004, 21(4):225-228. DOI:10.3760/cma.j.issn.1007-5232.2004.04.003.
[27] Ramos-Font C, Gómez-Rio M, Rodríguez-Fernández A, et al. Ability of FDG-PET/CT in the detection of gallbladder cancer [J]. J Surg Oncol, 2014, 109(3):218-224. DOI: 10.1002/jso.23476.
[28] Ke QH, He ZL, Duan X, et al. Chronic cholecystitis with hilar bile duct stricture mimicking gallbladder carcinoma on positron emission tomography: A case report [J]. Mol Clin Oncol, 2013, 1(3):517-520. DOI:10.3892/mco.2013.93.
[29] Manohar K, Mittal BR, Bhattacharya A, et al. Intense FDG activity in a case of xanthogranulomatous cholecystitis without elevated fluorothymidine activity [J]. Clin Nucl Med, 2013, 38(4):e205-206. DOI: 10.1097/RLU.0b013e3182641cdd.
[30] 欧阳杰, 汤地, 梁力建, 等. 意外胆囊癌的临床病理特点与预后分析[J]. 中华临床医师杂志(电子版), 2011, 5(12):3441-3444. DOI:10.3760/cma.j.issn.1674-0785.2011.12.011.
[31] 姜小清, 邱应和. 意外胆囊癌的诊断与治疗[J]. 中华消化外科杂志, 2011, 10(2):91-92. DOI:10.3760/cma.j.issn.1673-9752.2011.02.004.
[32] Feng FL, Liu C, Jiang XQ, et al. Role of radical resection in patients with gallbladder carcinoma and jaundice [J]. Chin Med J, 2012, 125(5):752-756. DOI:10.3760/cma.j.issn.0366-6999.2012.05.006.
[33] Hu Bing, Zhou DY, Gong B, et al. Endoscopic palliative treatment for malignant obstructive jaundice: a report of 929 cases [J]. Chinese-Geman J Clin Oncol, 2002, 1(1):32-35. DOI: 10.1007/BF02851792.
[34] Sobin LH, Gospodarowicz MK. 恶性肿瘤 TNM 分期[M]. 第 7 版. 天津:天津科技翻译出版公司, 2009:119-122.
[35] 李斌, 张柏和, 姜小清, 等. 解读胆道肿瘤 TNM 分期变化, 规范胆道肿瘤的外科治疗[J]. 中华普通外科杂志, 2012, 27(3):255-257. DOI:10.3760/cma.j.issn.1007-631X.2012.03.031.
[36] 于勇, 姜小清. 胆囊癌的外科分期治疗[J]. 中华肝脏外科手术学电子杂志, 2012, 1(3):151-156. DOI:10.3760/cma.j.issn.2095-3232.2012.03.002.
[37] 张瑞, 彭承宏, 李宏为, 等. 107 例原发性胆囊癌的外科治疗分析[J]. 中国肿瘤临床, 2009, 36(4):195-198. DOI:10.3969/j.issn.1008-8179.2009.04.005.
[38] 彭承宏, 陈胜. 进展期胆囊癌的外科治疗[J]. 临床外科杂志, 2010, 18(2):78-79. DOI:10.3969/j.issn.1005-6483.2010.02.003.
[39] Yoshimitsu K, Honda H, Kaneko K, et al. Anatomy and clinical importance of cholecystic venous drainage: helical CT observations during injection of contrast medium into the cholecystic artery [J]. AJR Am J Roentgenol, 1997, 169(2):505-510. DOI: 10.2214/ajr.169.2.9242765.
[40] Yoshikawa T, Araida T, Azuma T, et al. Bisubsegmental liver resection for gallbladder cancer [J]. Hepatogastroenterology, 1998, 45(19):14-19.
[41] 周建新, 孙喜太, 仇毓东, 等. 肝切除在胆囊癌治疗中的应用[J]. 肝胆外科杂志, 2006, 14(1):13-15. DOI:10.3969/j.issn.1006-4761.2006.01.006
[42] 彭淑牖, 洪德飞. 胆囊癌手术方式的合理选择[J]. 中华消化外科杂志, 2011, 10(2):87-90. DOI: 10.3760/cma.j.issn.1673-9752.2011.02.003.
[43] 洪德飞, 彭淑牖. 胆囊癌合理根治术的决策依据和疗效评价[J]. 外科理论与实践, 2011, 16(4):336-339.
[44] 别平, 何宇. 规范的胆囊癌根治术[J]. 中国实用外科杂志, 2011, 31(3):255-257.

[45] Shindoh J, de Aretxabala X, Aloia TA, et al. Tumor location is a strong predictor of tumor progression and survival in T2 gallbladder cancer: an international multicenter study [J]. Ann Surg, 2015, 261(4): 733-739. DOI: 10.1097/SLA.0000000000000728.
[46] Lee H, Choi DW, Park JY, et al. Surgical strategy for T2 gallbladder cancer according to tumor location [J]. Ann Surg Oncol, 2015, 22(8): 2779-2786. DOI: 10.1245/s10434-014-4300-7.
[47] 刘颖斌,刘付宝,彭淑牖. 胆囊癌扩大根治术范围、术式选择及评价[J]. 实用肿瘤杂志, 2005, 20(1): 14-16. DOI: 10.3969/j.issn.1001-1692.2005.01.006.
[48] 李绍强,梁力建. 胆囊癌扩大根治术及其并发症的预防[J]. 实用肿瘤杂志, 2005, 20(1): 12-13. DOI: 10.3969/j.issn.1001-1692.2005.01.005.
[49] 柯能文,曾勇. 胆囊癌不同手术方式的疗效分析[J]. 中华消化外科杂志, 2011, 10(2): 96-99. DOI: 10.3760/cma.j.issn.1673-9752.2011.02.006.
[50] 段伟宏,周宁新,刘全达,等. 不同部位胆囊癌扩大根治术的价值[J]. 中华普通外科杂志, 2011, 26(9): 739-742. DOI: 10.3760/cma.j.issn.1007-631X.2011.09.010.
[51] 陈永亮,黄晓强,周宁新,等. 不同临床分期及手术方式对胆囊癌切除术患者预后的影响[J]. 中国综合临床杂志, 2009, 25(2): 146-147. DOI: 10.3760/cma.j.issn.1008-6315.2009.02.013.
[52] Miyazaki M, Ohtsuka M, Miyakawa S, et al. Classification of biliary tract cancers established by the Japanese Society of Hepato-Biliary-Pancreatic Surgery: 3(rd) English edition [J]. J Hepatobiliary Pancreat Sci, 2015, 22(3): 181-196. DOI: 10.1002/jhbp.211.
[53] Ito M, Mishima Y, Sato T. An anatomical study of the lymphatic drainage of the gallbladder [J]. Surg Radiol Anat, 1991, 13(2): 89-104.
[54] 孟兴凯,彭淑牖,彭承宏,等. 胆囊癌淋巴结转移的临床病理学分析[J]. 中华普通外科杂志, 2001, 16(10): 605-606. DOI: 10.3760/j.issn.1007-631X.2001.10.011.
[55] Birnbaum DJ, Viganò L, Russolillo N, et al. Lymph node metastases in patients undergoing surgery for a gallbladder cancer. extension of the lymph node dissection and prognostic value of the lymph node ratio [J]. Ann Surg Oncol, 2015, 22(3): 811-818. DOI: 10.1245/s10434-014-4044-4.
[56] Amini N, Kim Y, Wilson A, et al. Prognostic implications of lymph node status for patients with gallbladder cancer: a multi-institutional study [J]. Ann Surg Oncol, 2016, 23(9): 3016-23. DOI: 10.1245/s10434-016-5243-y.
[57] Piccolo G, Di Vita M, Cavallaro A, et al. Lymph node evaluation in gallbladder cancer: which role in the prognostic and therapeutic aspects. Update of the literature [J]. Eur Rev Med Pharmacol Sci, 2014, 18(2 Suppl): 47-53.
[58] 张柏和,姜小清,罗祥基,等. 胆系疾病终末期行肝移植的适应证选择及评价[J]. 癌症进展杂志, 2005, 3(5): 423-425. DOI: 10.3969/j.issn.1672-1535.2005.05.005.
[59] Stein A, Arnold D, Bridgewater J, et al. Adjuvant chemotherapy with gemcitabine and cisplatin compared to observation after curative intent resection of cholangiocarcinoma and muscle invasive gallbladder carcinoma (ACTICCA-1 trial) – a randomized, multidisciplinary, multinational phase III trial [J]. BMC Cancer, 2015, 15: 564. DOI: 10.1186/s12885-015-1498-0.
[60] Morizane C, Okusaka T, Mizusawa J, et al. Randomized phase Ⅱ study of gemcitabine plus S-1 versus S-1 in advanced biliary tract cancer: a Japan Clinical Oncology Group trial [J]. Cancer Sci, 2013, 104(9): 1211-1216. DOI: 10.1111/cas.12218.
[61] 单本杰,胡冰. 吉西他滨联合替吉奥方案治疗晚期胆囊癌临床观察[J]. 肝胆外科杂志, 2015, 23(5): 336-338.
[62] Malka D, Cervera P, Foulon S, et al. Gemcitabine and oxaliplatin with or without cetuximab in advanced biliary-tract cancer (BINGO): a randomised, open-label, non-comparative phase 2 trial[J]. Lancet Oncol, 2014, 15(8): 819-828. DOI: 10.1016/S1470-2045(14)70212-8.
[63] Lee J, Park SH, Chang HM, et al. Gemcitabine and oxaliplatin with or without erlotinib in advanced biliary-tract cancer: a multicentre, open-label, randomised, phase 3 study [J]. Lancet Oncol, 2012, 13(2): 181-188. DOI: 10.1016/S1470-2045(11)70301-1.
[64] Li M, Zhang Z, Liu Y, et al. Whole-exome and targeted gene sequencing of gallbladder carcinoma identifies recurrent mutations in the ErbB pathway[J]. Nat Genet, 2014, 46(8): 872-876. DOI: 10.1038/ng.3030.
[65] Gu X, Li B, Jiang XQ, et al. RNA sequencing reveals differentially expressed genes as potential diagnostic and prognostic indicators of gallbladder carcinoma [J]. Oncotarget, 2015, 6(24): 20661-20671. DOI: 10.18632/oncotarget.3861.
[66] 杨倞,孙永健,孟岩,等. 中晚期胆囊癌放疗疗效及预后影响因素分析[J]. 医学临床研究, 2012, 29(8): 1441-1444.
[67] 杨倞,冯飞灵,孟岩,等. 胆囊癌术后辅助性放疗的疗效分析[J]. 中华肿瘤杂志, 2013, 35(7): 534-539. DOI: 10.3760/cma.j.issn.0253-3766.2013.07.013.
[68] 陆维祺,王炳生,刘厚宝,等. Nevin V 期胆囊癌的诊断和治疗[J]. 中国实用外科杂志, 2001, 21(2): 107-108. DOI: 10.3321/j.issn.1005-2208.2001.02.022.
[69] 胡冰. 内镜姑息性治疗中晚期胆胰肿瘤的现状与展望[J]. 中国微创外科杂志, 2007, 7(8): 714-716. DOI: 10.3969/j.issn.1009-6604.2007.08.003.
[70] 牟洪超,崔书中. 持续循环腹腔热灌注化疗治疗肝胆胰恶性肿瘤的临床应用[J]. 消化肿瘤杂志(电子版), 2012, 4(4): 223-227.
[71] 田华,陈力,彭淑牖,等. 意外胆囊恶性肿瘤的外科治疗[J]. 中华外科杂志, 2005, 43(13): 836-838. DOI: 10.3760/j.issn:0529-5815.2005.13.002.
[72] 孙静锋,赵何伟,王太洪,等. 根治性切除及单纯胆囊切除对Ⅱ期胆囊癌疗效的 Meta 分析[J]. 中国肿瘤外科杂志, 2013, 5(1): 33-36. DOI: 10.3969/j.issn.1674-4136.2013.01.011.
[73] Abramson MA, Pandharipande P, Ruan D, et al. Radical resection for T1b gallbladder cancer: a decision analysis [J]. HPB (Oxford), 2009, 11(8): 656-663. DOI: 10.1111/j.1477-2574.2009.00108.x.
[74] Hari DM, Howard JH, Leung AM, et al. A 21-year analysis of stage Ⅰ gallbladder carcinoma: is cholecystectomy alone adequate? [J]. HPB (Oxford), 2013, 15(1): 40-48. DOI: 10.1111/j.1477-2574.2012.00559.x.
[75] 傅文祎,彭承宏,李宏为,等. 腹腔镜胆囊切除术发现意外胆囊癌患者的生存分析[J]. 中华腔镜外科杂志(电子版), 2014, 7(2): 77-80. DOI: 10.3877/cma.j.issn.1674-6899.2014.02.001.
[76] 刘维燕,刘厚宝,徐子平,等. 胆囊癌误诊原因分析(附 19 例报告)[J]. 肝胆外科杂志, 2000, 8(5): 339-340. DOI: 10.3969/j.issn.1006-4761.2000.05.009.
[77] Garg PK, Pandey D, Sharma J. The surgical management of gallbladder cancer [J]. Expert Rev Gastroenterol Hepatol, 2015, 9(2): 155-66. DOI: 10.1586/17474124.2014.943188.
[78] 邹玉锋,冯志强,张洪义. 保胆取石术后结石复发危险因素的 Meta 分析[J]. 东南国防医药, 2016, 18(3): 230-239. DOI: 10.3969/j.issn.1672-271X.2016.03.002.
[79] Tewari M. Contribution of silent gallstones in gallbladder cancer [J]. J Surg Oncol, 2006, 93(8): 629-632. DOI: 10.1002/jso.20529.
[80] Misra S, Chaturvedi A, Misra NC, et al. Carcinoma of the gallbladder [J]. Lancet Oncol, 2003, 4: 167-176.
[81] Trevino F, Carter O. Gallstone size and the risk of gallbladder cancer[J]. JAMA, 1984, 250(23): 3080-3081.
[82] Lowenfels AB, Walker AM, Althaus DP, et al. Gallstone growth, size, and risk of gallbladder cancer: an interracial study[J]. Int J Epidemiol, 1989, 18(1): 50-54.
[83] Housset C, Chrétien Y, Debray D, et al. Functions of the Gallbladder [J]. Compr Physiol, 2016, 6(3): 1549-1577. DOI: 10.1002/cphy.c150050.

(收稿日期:2016-08-22)