



中国临床肿瘤学会 (CSCO)

胃癌诊疗指南

GUIDELINES OF CHINESE SOCIETY OF CLINICAL ONCOLOGY (CSCO)
GASTRIC CANCER

2018.V1

中国临床肿瘤学会指南工作委员会 组织编写

人民卫生出版社

中国临床肿瘤学会指南工作委员会

组 长 李 进

副组长（以姓氏汉语拼音为序）

程 颖 郭 军 赫 捷 江泽飞 梁 军
马 军 秦叔逵 王绿化 吴一龙 徐瑞华

中国临床肿瘤学会（CSCO）胃癌诊疗指南

2018.V1

组 长

徐瑞华

副组长

沈 琳 李 进 周志伟 梁 寒

秘 书

王风华 张小田

专家组成员（以姓氏汉语拼音为序）（*为执笔人）

季加孚 北京大学肿瘤医院肿瘤胃肠外科

金 晶* 中国医学科学院肿瘤医院肿瘤放疗科

李国新 南方医科大学南方医院普通外科

李 进 同济大学附属东方医院肿瘤内科

梁 寒 天津医科大学附属肿瘤医院胃部肿瘤科

刘天舒* 复旦大学附属中山医院肿瘤内科

沈 琳 北京大学肿瘤医院消化肿瘤内科

唐 磊* 北京大学肿瘤医院医学影像科
王风华* 中山大学附属肿瘤医院肿瘤内科
吴 齐* 北京大学肿瘤医院内镜中心
辛 彦* 中国医科大学附属第一医院胃肠肿瘤病理研究室
徐惠绵 中国医科大学附属第一医院肿瘤外科
徐瑞华 中山大学附属肿瘤医院肿瘤内科
袁响林* 华中科技附属同济医院肿瘤科
张玉晶* 中山大学附属肿瘤医院放疗科
张小田* 北京大学肿瘤医院消化肿瘤内科
周志伟 中山大学附属肿瘤医院胃外科

协助执笔

李元方	中山大学附属肿瘤医院	胃外科
刘 浩	南方医科大学南方医院	普外科
王 鑫	中国医学科学院肿瘤医院	放疗科
于 珊	复旦大学附属中山医院	肿瘤内科

协助整理

关文龙	中山大学附属肿瘤医院	肿瘤内科
-----	------------	------

基于循证医学证据、兼顾诊疗产品的可及性、吸收精准医学新进展，制定中国常见癌症的诊断和治疗指南，是中国临床肿瘤学会（CSCO）的基本任务之一。近年来，国际指南的制定出现了一个新的趋向，即基于资源可及性的指南，这尤其适合发展中国家和地区差异性显著的国家及地区。中国是一个幅员辽阔但地区经济和学术发展不平衡的发展中国家，CSCO指南需要兼顾地区发展差异、药物和诊疗手段的可及性以及肿瘤治疗的社会价值三个方面。因此，CSCO指南形成了这样的特点：每一个临床问题的诊疗指南，以前分为基本策略和可选策略两部分，基本策略属于可及性好的普适性诊疗措施，可选策略多属于在国际或国内已有高级别证据，但可及性差或效价比超出国人承受能力的药物或治疗措施，或临床实用但证据等级不高的措施；2018版更新或新制定的指南，更加重视中国学者的研究成果和CSCO专家意见，修订为不同级别的CSCO专家推荐等级，更便于大家在临床实践中参考使用。CSCO指南工作委员会相信，基于证据、兼顾可及性和专家推荐等级的指南，更适合我国目前的临床实际。我们期待大家的反馈并将持续改进，保持CSCO指南的时效性。

CSCO 诊疗指南证据类别（2018） / 1

CSCO 诊疗指南推荐等级（2018） / 2

1 胃癌诊断 / 3

1.1 诊断基本原则 / 4

1.2 影像内镜 / 5

1.3 病理学诊断 / 9

1.3.1 组织病理学诊断 / 9

1.3.2 分子分型 / 16

2 胃癌综合治疗 / 21

2.1 非转移性胃癌的治疗 / 22

2.1.1 可切除胃癌的治疗 / 22

2.1.2 不可手术切除胃癌的综合治疗 / 44

2.2 晚期转移性胃癌的治疗 / 51

2.2.1 晚期转移性胃癌的药物治疗选择 / 52

2.2.2 复发或转移性胃癌单一远处转移的综合治疗 / 62

3 随访 / 77

4 附录 / 83

4.1 胃癌 AJCC/UICC 第 7 版 TNM 分期 / 84

4.2 胃癌 AJCC/UICC 第 8 版 TNM 分期 / 89

4.3 食管癌和食管胃交界处癌 AJCC/UICC 第 8 版分期 / 97

4.4 胃癌 CT 分期征象及报告参考 / 108

4.5 胃癌病理诊断 / 112

4.5.1 胃肿瘤的解剖部位编码 / 112

4.5.2 胃周淋巴结分组 / 114

4.5.3 胃肿瘤组织学分类《胃癌规范化诊疗指南（试行）》2013 推荐 / 117

4.5.4 肿瘤术前辅助治疗效果评估（肿瘤退缩分级） / 119

4.5.5 胃癌大体分型 / 119

4.5.6 HER2 检测流程与评价标准 / 121

4.6 胃癌常用全身治疗方案 / 124

CSCO 诊疗指南证据类别（2018）

证据特征			CSCO 专家共识度
类别	水平	来源	
1A	高	严谨的 Meta 分析、大型随机对照临床研究	一致共识 (支持意见 $\geq 80\%$)
1B	高	严谨的 Meta 分析、大型随机对照临床研究	基本一致共识，但争议小 (支持意见 60%~80%)
2A	稍低	一般质量的 Meta 分析、小型随机对照研究、设计良好的大型回顾性研究、病例 - 对照研究	一致共识 (支持意见 $\geq 80\%$)
2B	稍低	一般质量的 Meta 分析、小型随机对照研究、设计良好的大型回顾性研究、病例 - 对照研究	基本一致共识，但争议小 (支持意见 60%~80%)
3	低	非对照的单臂临床研究、病例报告、专家观点	无共识，且争议大 (支持意见 $<60\%$)

CSCO 诊疗指南推荐等级 (2018)

推荐等级	标准
I 级推荐	1A 类证据和部分 2A 类证据 一般情况下，CSCO 指南将 1A 类证据和部分专家共识度高且在中国可及性好的 2A 类证据作为 I 级推荐。具体来说，CSCO 指南 I 级推荐具有如下特征：可及性好的普适性诊治措施（包括适应证明确），肿瘤治疗价值相对稳定，基本为国家医保所收录；I 级推荐的确定，不因商业医疗保险而改变，主要考虑的因素是患者的明确获益性
II 级推荐	1B 类证据和部分 2A 类证据 一般情况下，CSCO 指南将 1B 类证据和部分专家共识度稍低或在中国可及性不太好的 2A 类证据作为 II 级推荐。具体来说，CSCO 指南 II 级推荐具有如下特征：在国际或国内已有随机对照的多中心研究提供的高级别证据，但是可及性差或者效价比低，已超出平民经济承受能力的药物或治疗措施；对于获益明显但价格昂贵的措施，以肿瘤治疗价值为主要考虑因素，也可以作为 II 级推荐
III 级推荐	2B 类证据和 3 类证据 对于正在探索的诊治手段，虽然缺乏强有力的循证医学证据，但是专家组具有一致共识的，可以作为 III 级推荐供医疗人员参考
不推荐 / 反对	对于已有充分证据证明不能使患者获益的，甚至导致患者伤害的药物或者医疗技术，专家组具有一致共识的，应写明“专家不推荐”或者必要时“反对”。可以是任何类别等级的证据

1 胃癌诊断

1.1 诊断基本原则

胃癌治疗前基本诊断手段主要包括病理和影像学检查，用于胃癌的定性诊断、定位诊断和分期诊断。其他还包括体格检查、实验室检查、内镜（超声内镜和细针穿刺）、转移灶活检，以及诊断性腹腔镜探查和腹腔灌洗液评价。内镜活检组织病理学诊断是胃癌确诊和治疗的依据。胸腹盆部 CT 检查是治疗前分期的基本手段，MRI、腹腔镜探查及 PET 分别作为 CT 疑诊肝转移、腹膜转移及全身转移时的备选手段。影像学报告应提供涉及 cTNM 分期的征象描述，并给出分期意见。胃癌术后系统组织病理学诊断（pTNM 分期）为明确胃癌的组织学类型、全面评估胃癌病情进展、判断患者预后、制定有针对性的个体化治疗方案提供必要的组织病理学依据。目前以肿瘤组织 HER2 表达状态为依据的胃癌分子分型是选择抗 Her-2 靶向药物治疗的依据，所有经病理诊断证实为胃或胃食管交界处腺癌的病例均有必要进行 HER2 检测。

1.2 影像内镜

目的	I 级推荐	II 级推荐	III 级推荐
定性诊断	胃镜 + 活检 (1A 类证据)	细胞学 ^a (2A 类证据)	
定位诊断	胃镜 (1A 类证据) 腹部增强 CT (1A 类证据)	腹部 MRI (2A 类证据)	X 线气钡双对比造影 (2B 类证据)
分期诊断	腹部和盆腔增强 CT ^b (1B 类证据) 胸部 CT ^c (1B 类证据) 内镜超声 ^d (1A 类证据)	腹部 MRI ^e (2A 类证据) PET/CT (2A 类证据) 诊断性腹腔镜探查和腹腔 灌洗液评价 ^f (1B 类证据)	
放化疗或靶向 治疗疗效评价	腹部和盆腔增强 CT ^g (1A 类证据)	胃镜 (2A 类证据) PET/CT (1B 类证据) 腹部 MRI (2A 类证据)	功能影像学检查 ^h (3 类证据)

【注释】

- a. 胃镜反复活检无法确定病理诊断时，腹腔积液 / 胸腔积液细胞学检测或转移灶的病理学检测可作为定性诊断依据。
- b. 通过低张、气 / 水充盈等手段保证胃腔的充分充盈扩张^[1, 2]，多期增强扫描^[1]，结合多平面重组图像进行诊断^[1-3]。不建议腹部 CT 平扫检查，如有 CT 增强扫描禁忌，建议 MRI 或 EUS。
- c. 胸部 CT 可较 X 线平片更好地检出和显示肺部转移灶^[3]。食管胃交界部癌需要判断范围及纵隔淋巴结转移情况时应行胸部 CT 增强扫描。
- d. 推荐有条件的中心开展内镜超声检查。AJCC/UICC 第 8 版分期中 EUS 为 cT 分期的推荐手段^[2]。第 8 版 AJCC/UICC 胃癌、食管癌和食管胃交界部癌分期提出了临床分期，并推荐 EUS 为首选分期工具。超声内镜检查不仅可直接观察病变本身，其超声探头下胃壁可分为与解剖学层次一一对应的层次，肿瘤主要表现为不均匀低回声区伴随相应胃壁结构层次的破坏，是首选的 T 分期工具。同时，EUS 可探及胃周肿大淋巴结甚至部分肝及腹腔的转移，有助于胃癌的诊断、临床分期及评估新辅助治疗效果。系统分析显示，EUS 在区分 T1/2 与 T3/4 的总敏感性和特异性分别为 0.86 和 0.90，区分 T1 与 T2 的总敏感性和特异性分别为 0.85 和 0.90，而区分 T1a 和 T1b 的总敏感性和特异性分别为 0.87 和 0.75^[4]。
- e. 腹部 MRI 推荐作为 CT 怀疑肝转移时进一步检查的手段，推荐有条件者采用肝细胞特异性造影剂，可提高肝转移诊断的敏感性^[5]。

- f. 诊断性腹腔镜探查和腹腔灌洗液评价推荐作为 CT 怀疑腹膜转移时进一步检查的手段，腹腔灌洗使用约 200ml 生理盐水灌注至腹腔不同象限，并应回收大于 50ml 的灌洗液进行细胞学检查^[2]。
- g. 根据 RECIST 1.1 标准^[6]，肝肺或腹膜转移结节长径 $\geq 1\text{cm}$ 或淋巴结短径 $\geq 1.5\text{cm}$ 作为靶病灶。原发灶厚度可作为疗效评价时的参考，但不做靶病灶考量。
- h. 小样本研究显示，影像学功能成像参数如磁共振扩散成像 ADC 值^[7]、能谱 CT 碘浓度值^[8] 等可辅助胃癌疗效评价，可作为不典型病例疗效评价时的参考指标。

参考文献

1. Seevaratnam R, Cardoso R, McGregor C, et al. How useful is preoperative imaging for tumor, node, metastasis (TNM) staging of gastric cancer? A meta-analysis. *Gastric Cancer*, 2012; 15 Suppl 1 (1): S3-18.
2. Amin MB, Edge SB, Greene FL, et al, eds. *AJCC Cancer Staging Manual*. 8th ed. New York: Springer; 2017.
3. Allum WH, Blazeby JM, Griffin SM, et al. Guidelines for the management of oesophageal and gastric cancer. *Gut*, 2011; 60 (11): 1449-1472.
4. Mocellin S, Pasquali S: Diagnostic accuracy of endoscopic ultrasonography (EUS) for the preoperative

locoregional staging of primary gastric cancer. *Cochrane Database Syst Rev* 2015 (2): CD009944.

5. Kim YK, Lee MW, Lee WJ, et al. Diagnostic accuracy and sensitivity of diffusion weighted and of gadoxetic acid enhanced 3-T MR imaginalone orin combination in the detection of small liver metastasis (≤ 1.5 cm in diameter) . *Invest Radiol*, 2012; 47 (3): 159–166.
6. Eisenhauer EA, Therasse P, Bogaerts J, et al. New response evaluation criteria in solid tumours : revised RECIST guideline (version 1.1) . *Eur J Cancer*, 2009; 45: 228–47.
7. Giganti F, De Cobelli F, Canevari C, et al. Response to chemotherapy in gastric adenocarcinoma with diffusion-weighted MRI and (18) F-FDG-PET/CT: correlation of apparent diffusion coefficient and partial volume corrected standardized uptake value with histological tumor regression grade. *J Magn Reson Imaging*, 2014; 40 (5): 1147–57.
8. Tang L, Li ZY, Li ZW, et al. Evaluating the response of gastric carcinomas to neoadjuvant chemotherapy using iodine concentration on spectral CT: a comparison with pathological regression. *Clin Radiol*, 2015; 70 (11): 1198–204.



1.3 病理学诊断

1.3.1 组织病理学诊断

标本类型	I 级推荐		II 级推荐	III 级推荐
	大体检查	光镜下检查		
活检标本 [*]	记录组织大小与数目	明确病变性质和组织学类型 - 肿瘤 / 非肿瘤 - 良性 / 恶性 - 组织学类型	免疫组化标记物检测 ^m ：用于组织学类型鉴别诊断、明确血管和淋巴管侵犯、肿瘤细胞增殖活性评估等	评估是否幽门螺杆菌（HP）感染 ⁿ （1B 类证据）

组织病理学诊断(续表)

标本类型	I 级推荐		II 级推荐	III 级推荐
	大体检查	光镜下检查		
内镜下切除标本 ^a (EMR/ESD)	肿瘤部位 ^b 肿瘤大小 (cm ³)	上皮内瘤变 / 腺瘤级别 (高级别) 浸润性癌: - 组织学类型 ^d /Lauren 分型 ^e - 组织学分级 - 浸润深度 - 水平切缘和基底切缘 - 血管、淋巴管侵犯	同上 早期胃癌大体类型 ^k	同上
无术前辅助治疗的手术切除标本	手术标本类型 肿瘤部位 肿瘤大小 (cm ³) 肿瘤距口 / 肛侧断缘距离 淋巴结检出数目和分组 (至少检获 16 枚、最好检获 >30 枚淋巴结) ^c	组织学类型 / Lauren 分型 组织学分级 (G1, G2, G3) 浸润深度 (pT 分期) ^f 血管、淋巴管、神经侵犯 口 / 肛侧切缘 ^g 食管 / 十二指肠浸润 (如切取) 淋巴结转移数 / 受检淋巴结数 (pN 分期) 癌结节数目 ^h 远处转移 (pM 分期) ^j 胃癌 pTNM 分期 (第 8 版) ^b	同上 进展期胃癌大体类型 ^l	同上

组织病理学诊断(续表)

标本类型	I 级推荐		II 级推荐	III 级推荐
	大体检查	光镜下检查		
术前新辅助治疗的手术切除标本	同上 (对于无明显肿物的标本应仔细检查并多点取材, 以免误判肿瘤治疗反应和临床病理分期)	同上 肿瘤退缩分级 (TRG) ⁱ ypTNM 分期 (第 8 版)	同上	同上

* 不能手术的晚期胃癌腹水、胸水脱落细胞学检查、远处转移病灶活检等应按照相应临床病理常规进行处理与诊断。

【注释】

- 目前国内采用内镜切除 (EMR/ESD) 已逐渐成为早期胃癌治疗的新选择^[1-2]。EMR/ESD 标本应按规范的组织处理细则进行规范操作、取材、制片^[3-5]。
- 第 8 版 AJCC/UICC 胃癌、食管癌和食管胃交界部癌分期 (分别参见附录 4.2 和附录 4.3)^[6] 对胃食管结合部 (GEJ) 及贲门癌分期标准的选择做出了明确的定义: 对于 GEJ 癌, 若肿瘤侵及胃食管交界线且肿瘤中心位于胃食管交界线以下 $\leq 2\text{cm}$ 的范围内, 采用食管癌分期标准, 若累及胃食管交界线但其中心位于胃食管交界线以下 2cm 以外, 以及未累及胃食管交界线的肿瘤,

采用胃癌分期方法。因此，准确判断胃食管交界线的确切位置及是否受到肿瘤侵犯对于评估这一区域肿瘤至关重要（见附录 4.5.1）。值得注意的是，第 8 版胃癌分期所采用的数据中国人群的占比很小^[7]，可能会产生一定的偏移。国内关于贲门癌的单中心研究数据显示^[8]，胃食管结合部癌（Siewert II 型贲门癌）的生物学行为及临床特点更类似于胃癌而非食管癌，但数据较小。鉴于上述国内外研究数据的差异，第 8 版 AJCC/UICC 分期中关于胃食管结合部癌临床病理分期的推荐还需要在国内临床实践中进一步通过大样本研究验证和完善，为提出适合中国人群的临床病理分期提供可靠支撑数据。

- c. 为避免对 pTNM 分期的误判，每个病例至少应评估 ≥ 16 个淋巴结，若为更准确的评价，检获淋巴结数量最好 >30 枚^[6]。为帮助临床医师准确判断淋巴结转移范围，推荐外科医生及病理医生应按照胃区域淋巴结分组标准分别进行采集、分组送检，病理报告中应分组描述，最后给出胃癌的合计“淋巴结转移数 / 受检淋巴结数”如 xx 组淋巴结：转移数 / 受检数。胃区域淋巴结与远处淋巴结分组标准详见附录 4.5.2。
- d. 国家卫生计生委于 2013 年颁布的《胃癌规范化诊疗指南（试行）》^[3] 中推荐胃癌组织病理学分类参照 WHO（2000 版）关于胃癌的组织学分类标准（附录 4.5.3），本指南推荐与国家卫生计生委相同。病理诊断困难建议提交上级医院会诊（提供原始病理报告以核对送检切片的准确，减少误差；提供充分的病变切片或蜡块以及术中所见等）。
- e. Lauren 分型^[9] 根据胃癌组织学生长方式将胃腺癌分为肠型、弥漫型、混合型。
- f. 第 8 版胃癌 pTNM 分期将癌组织侵犯胃固有肌层分为“T2”，但未对侵犯浅肌层、深肌层进行

细致划分。国内单中心大样本临床外科病理资料的研究报道^[10]，癌组织侵犯至深肌层的患者预后明显差于仅侵犯至浅肌层者，因此，肿瘤侵犯并局限于胃壁固有肌层时，需记录侵犯浅肌层或深肌层，有助于对胃癌预后的评估。

- g. 本指南推荐采用距切缘 1mm 内见癌细胞定义为切缘阳性。
- h. 在原发灶相邻的浆膜下脂肪中的肿瘤结节，虽然无残留淋巴结组织证据，仍被认为是区域淋巴结转移^[6]。推荐对区域转移淋巴结和癌结节分别进行记录。
- i. 从认定的胃癌局部或区域之外的部位获取的、经病理学证实的转移性组织被视为远处转移 pM1。这个概念包括手术切除标本中远处淋巴结站点确认的恶性肿瘤，和从其他其他器官获取的组织标本中见癌细胞（如腹腔灌洗液或腹膜种植物中）。记录病理分期时，临床 M 分期（cM）可用于最终的病理分期Ⅳ期，如 pTpNcM0-1^[6]。
- j. 目前国内总体上综合美国 NCCN/UICC 胃癌指南和日本新版胃癌处理规约推荐的评估系统的分类描述评价系统在病理医师中获得了良好的可重复性，即根据肿瘤细胞残留及纤维化程度对肿瘤退缩进行分级（附录 4.5.4）^[6, 11]。第 8 版胃癌分期提出了新辅助治疗后手术胃癌的病理分期（ypTNM），该分期充分考虑了现有评估手段的局限性及其与预后的关联，对 ypTNM 分期进行了一定简化。肿瘤退缩分级为“0（完全退缩）”的胃癌，其分期为 ypT0N0cM0。
- k. 早期胃癌定义为癌组织局限于黏膜内及黏膜下层的浸润性胃癌，不论是否有区域淋巴结转移的证据。1990 年全国胃癌协作组提出的早期胃癌大体分型方法^[12]明确了普通型早期胃癌和特殊类型早期胃癌的分型标准，该分型可提示早期胃癌的不同浸润生长能力和扩散趋势。

- l. 当癌组织侵犯胃壁固有肌层或以上时将其称为进展期胃癌（AGC），采用 Borrmann 分型方法将进展期胃癌大体形态分为四种类型：Borrmann I 型：结节隆起型；II 型：局限溃疡型；III 型：浸润溃疡型；IV 型：弥漫浸润性（局部 Bor. IV，革囊胃）。附录 4.5.5
- m. 病理诊断困难时可根据胃肿瘤的诊断与鉴别诊断、预后评估及治疗需要选择胃癌相关标记物的检测项目^[13]。
- n. 作为第 8 版胃癌分期要求登记变量之一的胃幽门螺杆菌（Hp）感染状态，具备条件的医疗单位应对胃癌患者的 Hp 感染状态进行评估并登记^[6]。

参考文献

1. Xu G, Zhang W, Lv Y, et al. Risk factors for under-diagnosis of gastric intraepithelial neoplasia and early gastric carcinoma in endoscopic forceps biopsy in comparison with endoscopic submucosal dissection in Chinese patients. Surg Endosc, 2016; 30 (7): 2716–22.
2. Zhou PH, Schumacher B, Yao LQ, et al. Conventional vs. water jet-assisted endoscopic submucosal dissection in early gastric cancer: a randomized controlled trial. Endoscopy, 2014; 46 (10): 836–43.
3. 中华人民共和国卫生计划生育委员会. 《胃癌规范化诊疗指南（试行）》2013 版.
4. 梁丽, 张继新, 戎龙, 等. 80 例早期胃癌及其癌前病变内镜黏膜下剥离术标本的处理及病理学评估. 中华消化内镜杂志, 2016; 33 (9): 589–597.

5. 孙琦, 樊祥山, 黄勤. 近端胃早期癌及其癌前病变内镜下黏膜剥离切除标本的病理学规范化检查建议. 中华消化内镜杂志, 2016; 33 (9): 585-588.
6. AJCC Cancer Staging Manual, 8th ed. New York: Springer. 2016.
7. Sano T, Coit DG, Kim HH, et al. Proposal of a new stage grouping of gastric cancer for TNM classification: International Gastric Cancer Association staging project [J]. Gastric Cancer, 2017; 20 (2): 217-225.
8. Huang Q, SunQ, FanXS, et al. Recent advances in proximal gastric carcinoma [J]. J Dig Dis, 2016; 17 (7): 421-432.
9. Lauren B. The two histological main types of gastric carcinoma: diffuse and so-called intestinal type carcinoma. An attempt at a histoclinical classification. Acta Pathol Microbiol Scand, 1965; 64: 31-4.
10. Sun Z, Zhu GL, Lu C, et al. A novel subclassification of pT2 gastric cancers according to the depth of muscularis propria invasion: superficial muscularis propria versus deep muscularis propria/subserosa. Ann Surg, 2009; 249 (5): 768-775.
11. NCCN Practice Guidelines in Oncology (Gastric cancer) -V4.2017 (www.nccn.org).
12. 全国胃癌病理协作组. 1477 早期胃癌病例分析 -- (一) 早期胃癌的病理分析. 中华消化杂志, 1990; 10 (5): 287-290, 10 (6): 341-343.
13. 薛卫成, 樊祥山, 孟刚整理. 胃癌相关标志物免疫组化指标选择专家共识 (2014). 临床与试验病理学杂志, 2014; 30 (9): 951-953.

1.3.2 分子分型

分子分型	I 级推荐	III 级推荐
胃癌经组织病理学确诊后，需进行相关分子检测，根据分子分型指导治疗	所有经病理诊断证实为胃腺癌的病例均有必要进行 HER2 检测 ^{a-d} （1A 类证据）	
胃癌预后相关分子的检测		HER2 检测 ^{e-f} 3 类证据 MSI/MMR 检测 ^{g-h} 3 类证据

【注释】

- HER2 阳性胃癌是一类独特的疾病亚型，需要采取不同于 HER2 阴性胃癌的诊疗策略和方法^[1]
- HER2 阳性晚期胃癌患者可从曲妥珠单抗治疗中获益，HER2 基因扩增水平的高低可用来预测晚期胃癌患者对曲妥珠单抗治疗的敏感性和总生存获益^[2-7]。
- 对于新辅助治疗后的原发病灶及复发或转移病灶，如能获得足够标本，建议重新进行 HER2 检测^[8]；
- 胃镜活检标本和手术标本均适用于 HER2 检测^[9]。
- HER2 免疫组化（IHC）和原位杂交（ISH）检测全程应严格按照胃癌 HER2 检测指南（2011、2016 版）建议的操作规范执行^[10]（附录 4.5.6），相关检测（IHC、FISH/DSISH）应选用中国

FDA 批准的试剂盒。

- f. 全球报道的胃癌 HER2 过表达阳性率为 7.3% ~ 20.2%，中国胃癌患者 HER2 阳性率为 12% ~ 13%。回顾性研究显示 HER2 阳性表达与年龄较大、男性、组织学 Lauren 分型为肠型、肿瘤位于胃部的上 1/3 等有关^[11-13]。不同研究使用的评价标准各不相同，HER2 在胃癌预后判断中的价值尚无一致结论。有研究显示 HER2 与早期胃癌的不良预后有关并非晚期胃癌的独立预后因素。一项纳入 838 例进展期胃癌患者（转移占 88%）的回顾性研究显示，HER2 阴性肠型胃癌患者生存结局最佳，HER2 阳性弥漫型胃癌患者生存结局最差^[13]。
- g. 1 项纳入 8 项研究和 1976 例胃癌患者的荟萃分析结果显示，高微卫星不稳定（MSI-H）者比率为 11.68% - 33.82%；4 项研究采用 NCI 标准定义 MSI-H，其中 3 项研究提示 MSI-H 胃癌倾向于肠型胃癌，预后较好^[14]。一项临床研究报道^[15]，在 MSI-H/ 错配修复缺陷（mismatch repair deficiency, dMMR）胃癌中，与单纯手术患者比较，接受术前化疗 + 手术患者预后不佳，提示 MSI/MMR 状态检测可能帮助筛选是否需要术前化疗的胃癌患者。
- h. 目前检测 MMR 基因缺陷的最常用方法是免疫组化检测 MMR 相关蛋白和基于 PCR 检测多个微卫星位点判断有否微卫星不稳定（MSI）。来自结直肠癌的研究结果显示免疫组化检测 MMR 蛋白与 PCR- 毛细管电泳法检测 MSI 的结果的一致性高达 93.7%，二者敏感性和特异性均在 90% 以上^[17]。因此，简便而经济的免疫组化检测 MMR 蛋白易于在各病理实验室开展。目前国内市场上已有商品化的、针对 MLH1, PMS2, MSH2 及 MSH6 四种 MMR 蛋白的特异性单克隆抗体，国内多家大型三甲医院的病理科已常规开展这种免疫组化检测，有条件的分子病理室也能开展 PCR- 毛细管电泳法检测常见微卫星位点的不稳定性^[18-19]。

参考文献

1. 中国临床肿瘤学会抗肿瘤药物安全管理专家委员会, 中国抗癌协会胃癌专业委员会、肿瘤病理专业委员会. HER 阳性晚期胃癌分子靶向治疗的中国专家共识 (2016 版). 临床肿瘤学杂志, 2016; 21 (9): 831-839.
2. Sheng WQ, Huang D, Ying JM, et al. HER2 status in gastric cancers: a retrospective analysis from four Chinese representative clinical centers and assessment of its prognostic significance. *Ann Oncol*, 2013; 24 (9): 2360-2364.
3. Huang D, Lu N, Fan Q, et al. HER2 status in gastric and gastroesophageal junction cancer assessed by local and central laboratories: Chinese results of the HER2-EAGLE study. *PLoS One*, 2013; 8 (11): e80290.
4. Bang YJ, Van Cutsem E, Feyereislova A, et al. Trastuzumab in combination with chemotherapy versus chemotherapy alone for treatment of HER2-positive advanced gastric and gastro-oesophageal junction cancer (ToGA): a phase 3, open-label, randomized controlled trial. *Lancet*, 2010; 376 (9742): 687-697.
5. Qiu MZ, Li Q, Wang ZQ, et al. HER2-positive patients receiving trastuzumab treatment have a comparable prognosis with HER2-negative advanced gastric cancer patients: a prospective cohort observation [J]. *Int J Cancer*, 2014; 134 (10): 2468-2477.
6. Gong J, Liu T, Fan Q, et al. Optimal regimen of trastuzumab in combination with oxaliplatin/capecitabine

- in first-line treatment of HER2-positive advanced gastric cancer (CGOG1001): a multicenter, phase II trial [J]. *BMC Cancer*, 2016; 16: 68.
7. Ryu MH, Yoo C, Kim JG, et al. Multicenter phase II study of trastuzumab in combination with capecitabine and oxaliplatin for advanced gastric cancer [J]. *Eur J cancer*, 2015; 51 (4): 482-488.
 8. Kim KM, Bilous M, Chu K, et al. Human epidermal growth factor receptor 2 testing in gastric cancer: recommendations of an Asia-Pacific task force [J]. *Asia Pac J Clin Oncol*, 2014; 10 (4): 297-307.
 9. Wang T, Hsieh ET, Henry P, et al. Matched biopsy and resection specimens of gastric and gastroesophageal adenocarcinoma show high concordance in HER2 status [J]. *Hum Pathol*, 2014; 45 (5): 970-975.
 10. 《胃癌 HER2 检测指南 (2016 版)》专家组. 胃癌 HER2 检测指南 (2016 版). *中华病理学杂志*, 2016; 45 (8): 528-532.
 11. Gomez L, Concha A, Garcia-Caballero T, et al. Assessment of HER2 status from an epidemiology study in tumor tissue samples of gastric and gastro-esophageal junction cancer: Spanish results of the HER-EAGLE study. *J Clin Oncol*, 2012, 30 (Suppl): a4089.
 12. Sheng WQ, Huang D, Ying JM, et al. HER2 status in gastric cancers: a retrospective analysis from four Chinese representative clinical centers and assessment of its prognostic significance. *Ann Oncol*, 2013, 24 (9): 2360-2364.
 13. Qiu M, Zhou Y, Zhang X, et al. Lauren classification combined with HER2 status is a better prognostic

- factor in Chinese gastric cancer patients. *BMC Cancer*, 2014, 14: 823.
14. Zhu L, Li Z, Wang Y, Zhang C, Liu Y, Qu XJ. Microsatellite instability and survival in gastric cancer: A systematic review and meta-analysis. *Mol Clin Oncol*, 2015; 3: 699-705.
 15. Smyth EC, Wotherspoon A, Peckitt C, Gonzalez D, Hulkki-Wilson S, Eltahir Z, Fassan M, Rugge M, Valeri N, Okines A, Hewish M, Allum W, Stenning S, Nankivell M, Langley R, Cunningham D. Mismatch repair deficiency, microsatellite instability, and survival. An exploratory analysis of the medical research Council Adjuvant Gastric Infusional Chemotherapy (MAGIC) trial. *JAMA Oncol*, 2017; 3 (9): 1197-1203.
 16. Giampieri R, Maccaroni E, Mandolesi A, et al. Mismatch repair deficiency may affect clinical outcome through immune response activation in metastatic gastric cancer patients receiving first-line chemotherapy. *Gastric Cancer*, 2017; 20: 156-163.
 17. Karahan B, Argon A, Yildirim M, et al. Relationship between MLH-1, MSH-2, PMS-2, MSH-6 expression and clinicopathological features in colorectal cancer [J]. *Int J Clin Exp Pathol*, 2015; 8 (4): 4044-4053.
 18. 秦云, 梁莉萍, 郑兴征, 等. 免疫组织化学法检测结直肠癌四种 DNA 错配修复蛋白表达缺失对判断肿瘤微卫星状态的价值 [J]. *中华病理学杂志*, 2015; 44 (10): 704-708.
 19. 石迎雪, 郑杰. 系统筛查微卫星不稳定性结直肠癌的意义和策略 [J]. *中华病理学杂志*, 2015; 44 (1): 9-14.

2 胃癌综合治疗

2.1 非转移性胃癌的治疗

2.1.1 可切除胃癌的治疗

对于可切除胃癌依据临床分期进行治疗选择。早期胃癌首选内镜治疗，包括内镜下黏膜切除术（EMR）和内镜下黏膜下层切除术（ESD），对于不适合内镜治疗的患者可进行开腹手术或腹腔镜手术，若术后病理证实淋巴结阳性患者应进行术后化疗。进展期胃癌的目前治疗标准是 D2 手术切除联合术后辅助化疗。对于分期较晚（临床分期Ⅲ期或以上）的可切除胃癌，新辅助治疗也是治疗推荐之一，但对于新辅助治疗后疾病进展以及无法实现 R0 切除患者的补救治疗目前尚缺乏充分的循证医学证据，建议对这部分患者应该依据个体情况进行多学科讨论制定最佳的治疗方案。此外，对于因个体因素不适合接受手术治疗的可切除胃癌患者，放化疗可作为一种治疗选择，但必须充分考虑个体特殊性，选择最佳治疗策略（请参看不可手术胃癌的综合治疗章节）。

2.1.1.1 早期胃癌的内镜治疗

分期	分层	I 级推荐	II 级推荐
cT1aN0M0, I 期	适宜行 EMR/ ESD 患者 ^a	行 EMR/ESD (1A 类) 非根治性切除者 ^b 需要行补 救手术 (1A 类)	非根治性切除者需要追 加 ESD、电切, 或在患 者知情同意下密切随访 (2A 类)

【注释】

a. 早期胃癌 EMR/ESD 治疗原则

国家卫生计生委于 2013 年颁布的《胃癌规范化诊疗指南(试行)》^[1]中指出, 早期胃癌为 T1N0/1M0 期疾病。对于部分早期胃癌, 内镜治疗 (EMR/ESD) 可作为外科的替代治疗^[2, 3], 但应在具有丰富经验的医学中心进行。专家委员会推荐:

内镜治疗绝对适应证: ① 2cm 以下的肉眼可见的黏膜内癌 (cT1a); ② 组织类型分化良好 (乳头状腺癌、高分化管状腺癌、中分化管状腺癌); ③ 无论何种大体类型, 限于非溃疡型。

内镜治疗扩大适应证: ① 2cm 以上非溃疡型、组织类型分化良好 cT1a; ② 3cm 以下的溃疡型、分化性 cT1a; ③ 2cm 以下非溃疡型、未分化型 cT1a, 无脉管侵犯的情况下, 淋巴结转移危险性较低, 可扩大适应证范围^[4]。对于扩大适应证的病变, EMR 不能完整切除的风险极高患者, 选择 ESD 更

为合适^[5]。

此外，国内有学者正在探索 T1b 患者施行 ESD 的疗效。对于高龄、基础疾病严重等不能耐受手术及放化疗患者，T1b 病例淋巴结转移发生率约为 15%–25%，治疗选择仅建议在经验丰富的诊疗中心以临床研究的方式开展。

b. 内镜下根治性切除的标准及补救手术措施

1) 根治性切除

完整切除病变，肿瘤直径小于 2cm，组织类型分化良好，浸润深度为 pT1a，不伴溃疡，切缘阴性，无淋巴管浸润，无血管浸润，若以上条件均满足，则为根治性切除^[4]。

扩大适应证的根治性切除标准：整块切除病变，切除标本为：① 2cm 以上非溃疡型、组织类型分化良好 pT1a；② 3cm 以下的溃疡型、组织类型分化良好 pT1a；③ 2cm 以下非溃疡型、未分化型 pT1a；④ 3cm 以下组织类型分化良好 pT1b–SM1（从黏膜肌层不满 500 μm）中的任何一种，切缘阴性，无淋巴管浸润，无血管浸润情况则为扩大适应证的根治性切除^[4]。分类②中关于 3cm 以下的溃疡型、组织类型分化良好 pT1a，即使伴随有未分化型成分，转移风险被认为低于 1%，也属于扩大适应证的根治性切除^[6]。

2) 非根治性切除

当病变已不符合根治性切除的绝对适应证或扩大适应证的任一条件时为非根治性切除，应该选择外科追加手术。但是，对于非根治手术切除的病例，如果未能根治性切除的因素仅仅是分片切除或者整块切除但水平切缘阳性，追加外科手术并非唯一的选择。根据目前诊疗原则，追加 ESD、电

切或者继续观察，都不失为另一种选择，也可以在患者知情同意下严密随访^[7]。

参考文献

1. 中华人民共和国卫生计划生育委员会. 《胃癌规范化诊疗指南（试行）》2013版.
2. Kim JJ, Lee JH, Jung HY, et al. EMR for early gastric cancer in Korea: a multicenter retrospective study. *Gastrointestinal endoscopy*, 2007, 66 (4): 693-700.
3. Isomoto H, Shikuwa S, Yamaguchi N, et al. Endoscopic submucosal dissection for early gastric cancer: a large-scale feasibility study. *Gut*, 2009, 58: 331-336.
4. Japanese gastric cancer treatment guidelines 2014 (ver. 4). *Gastric cancer: official journal of the International Gastric Cancer Association and the Japanese Gastric Cancer Association*. 2016.
5. Park YM, Cho E, Kang HY, et al. The effectiveness and safety of endoscopic submucosal dissection compared with endoscopic mucosal resection for early gastric cancer: a systematic review and meta-analysis. *Surg Endosc*, 2011, 25: 2666-2677.
6. Takizawa K, Kawata N, Tanaka M, et al. Treatment for intramucosal gastric cancer with mixed type histology (differentiated and undifferentiated). *Stomach Intest*, 2013, 48: 1567-1579.
7. Ahn JY, Jung HY, Choi KD. Endoscopic and oncologic outcomes after endoscopic resection for early gastric cancer: 1370 cases of absolute and extended indications. *Gastrointest Endosc*, 2011, 74: 485-493.

2.1.1.2 可切除胃癌的外科治疗

2.1.1.2.1 整体治疗策略

临床分期 *	分层	I 级推荐	II 级推荐	III 级推荐	
I 期	cT1aN0M0	不适宜 EMR / ESD 患者	胃切除术 D1 (1 类)	腹腔镜胃切除术 D1 ^a (1B 类)	
	cT1bN0M0	适宜手术患者	胃切除 D1(分化型, 1.5cm 以下) 或胃切除术 D1 + (其他) (1A 类)	腹腔镜胃切除术 D1/ D1 + (1B 类)	
	cT2N0M0	适宜手术患者	胃切除术 D2 (1A 类)	腹腔镜胃切除术 D2 ^a (2A 类)	
II 期	cT1-2N1-3M0	适宜手术患者	胃切除术 D2 (1A 类) 辅助化疗 (1A 类)	腹腔镜胃切除术 D2 ^b (2A 类) 辅助化疗 (1 类)	
	cT3-4N0M0				

整体治疗策略（续表）

临床分期 *		分层	I 级推荐	II 级推荐	III 级推荐
III 期	cT3-4aN1-3M0	适宜手术患者	胃切除术 D2（1A 类） 辅助化疗（1A 类）	腹腔镜探查（2B 类） 新辅助化疗 + 胃切除术 D2 + 辅助化疗（2A 类） 新辅助放化疗 + 胃切除术 D2 + 辅助化疗（食管胃结合部癌）（1B 类）	胃切除术 D2 + 辅助放化疗（3 类）
IV A 期	cT4bN0-3M0	无可切除因素 **	MDT 讨论治疗方案	鼓励参加临床试验	
I-IVA 期		不适宜手术患者	治疗原则详见“不可手术切除胃癌的综合治疗”部分		

* 第八版 UICC 胃癌临床 TNM 分期（cTNM）

** 不可切除因素：包括肿瘤局部进展因素：1）肿瘤浸润肠系膜根部或累及腹主动脉旁淋巴结（影像学高度怀疑或活检证实）；2）肿瘤侵犯或包裹重要血管（包括脾动脉）；3）肿瘤远处转移或腹腔种植（包括腹腔灌洗液细胞学阳性）^{〔21〕}

2.1.1.2.2 手术规范

技术要求	分层		I 级推荐	II 级推荐	III 级推荐
淋巴结清扫方式 ^a	远端胃切除	D1	1、3、4sb、4d、5、6、7		
		D1+	D1+8a、9、		
		D2	D1+8a、9、11p、12a (1A类)	D2 基础上选择性清扫 14v* (2A类)	
	近端胃切除	D1	1、2、3、4sa、4sb、7(1A类)		
		D1+	D1+8a、9、11p (1A类) **		
		D2			D1+3b、8a、9、11p
	全胃切除	D1	1 ~ 7		
		D2	1 ~ 7、8a、9、10、11、12a 组 (肿瘤侵犯食管, 应包括第 19、20、110 和 111 组) (1A类)	D2 基础上选择性清扫第 10 组 *** (2A类)	

手术规范 (续表)

技术要求	分层	I 级推荐	II 级推荐	III 级推荐
消化道重建 ^c	远端胃切除	Billroth I 式 (1A 类); Billroth II 式 (1A 类)		Roux-en-Y 吻合 (2B 类)
	近端胃切除	食管残胃吻合 (1A 类)	管状胃-食管吻合 (2A 类)	空肠间置代胃术 (2B 类)
	全胃切除	Roux-en-Y 吻合 (1A 类)		Roux-en-Y 吻合 空肠储袋重建 (2B 类); 空肠间置代胃术 (2B 类)

* c III 期胃中、下部, 幽门下淋巴结阳性患者。

** 近端胃切除 D1+ 手术推荐应用于分期较早的近端胃癌。

*** 原发肿瘤 > 6cm, 位于大弯侧, 且术前分期为 T3 或 T4 中上部胃癌患者。

【注释】

a. 手术规范

胃切除范围依据肿瘤部位决定, 关键是保证足够的切缘, 既往要求切缘 $\geq 4\text{cm}$, 而近来的研究

证据^[1, 2]显示：T2 以上的 Borrmann I ~ II 型胃癌，近切缘至少 3cm，Borrmann III ~ IV 型至少 5cm 安全；若肿瘤侵犯食管或幽门，5cm 的切缘是非必需的，但需冰冻病理检查以保证 R0 切除。

胃体或食管侵犯 < 3cm 的食管胃结合部腺癌，推荐经腹手术，不建议采用经胸入路，因经胸入路并发症及病死率明显升高，而生存无改善^[3]。

应根据胃切除类型行相应胃周和伴随腹腔干具名血管的淋巴结清扫^[1-2]。D1 切除包括切除胃、大小网膜及其包含在贲门左右、胃大小弯以及胃右动脉旁的幽门上、幽门下等胃周淋巴结以及胃左动脉旁淋巴结；D2 切除是在 D1 的基础上，再清扫肝总动脉、腹腔干、脾门和脾动脉周围的淋巴结。对于 cT2-4 和 cT1N + 潜在可切除的胃癌，D2 淋巴结清扫已作为标准推荐。淋巴结至少需要清扫 16 枚以上才能保证准确的分期和预后判断^[4]。需要特别说明的是：近端胃切除推荐用于分期较早的患者，第四版日本胃癌指南中仅有 D1 及 D1+ 的术式；但是，2017 年有研究显示^[5]，直径小于 4cm 的 EGJ 肿瘤（绝大多数是 Siewert II 型腺癌）中，4sa、4sb、4d、5、6 组淋巴结转移率均低于 1%，因此，即将出版的第五版日本胃癌指南可能推荐的近端胃切除 D2 的范围应为 D1+3b、8a、9、11p。

脾门淋巴结清扫的必要性以及如何清扫存在较大争议。不同文献报道脾门淋巴结转移率差异较大^[6]。T1、T2 期胃癌患者不需行脾门淋巴结清扫^[7]。专家委员会建议以下情形行脾门淋巴结清扫：原发肿瘤 > 6cm，位于大弯侧，且术前分期为 T3 或 T4 的中上部胃癌。不推荐以淋巴结清扫为目的的脾切除^[8, 9]。

进展期胃癌患者是否需要清扫肠系膜上静脉根部淋巴结组（No.14v）淋巴结存在争议。尽管第 3 版日本胃癌诊治指南已不再将 No.14v 作为常规 D2 清扫范围，但也观察到 D2 + No.14v 淋巴结清

扫可改善临床分期Ⅲ/Ⅳ中、下部胃癌患者总生存^[10]，专家委员会推荐第14v组淋巴结清扫指征：临床分期Ⅲ期的胃中、下部，尤其是幽门下淋巴结阳性的胃癌患者。

对于进展期可切除胃癌，预防性加行腹主动脉旁淋巴结清扫，并不能提高远期生存^[11]。对于治疗性的腹主动脉旁淋巴结清扫的价值目前存在争议，鼓励患者参加临床试验。

b. 腹腔镜手术

对于cT1N0及cT1N1期胃癌的远端胃切除术，腹腔镜对比开腹手术其安全性相当，短期预后无明显差异^[12]。因此可以作为常规治疗选择。

早期胃癌的腹腔镜下全胃切除尚无大型前瞻性研究，尽管仍无充分的科学依据，但专家委员会认为可以在有丰富经验的医疗中心开展。

对于进展期胃癌，小样本研究及大样本回顾性研究报告腹腔镜手术与开放手术相比，近期疗效有优势，远期疗效相当^[13, 14]。目前正在进行的Ⅲ期临床研究已证实腹腔镜下远端胃大部分切除联合D2淋巴结清扫是安全的，长期生存结果仍有待公布^[15]。

因此，专家委员会建议，进展期胃癌的腹腔镜手术在技术规范性和安全性可以保障的前提下，可以在有经验的大型医疗中心开展。

c. 消化道重建

在不影响胃癌手术根治性的前提下，消化道重建方式可以依据患者自身情况及术者的手术经验进行选择。

对于远端胃切除，Billroth I式和Billroth II式是最常用的方法，对于肿瘤位置靠下，尤其是已

侵犯幽门及十二指肠者，且肿瘤复发后再次手术机会较大，对这类进展期胃癌更倾向推荐 Billroth II 式吻合^[16]。Roux-en-Y 吻合能更有效地减轻胆汁反流，预防残胃炎的发生；但其手术操作相对复杂而且增加了术后滞留综合征发生的机会^[17]。

对于近端胃切除，食管残胃吻合为目前最常用的吻合方式，但食管反流常见且严重，改良后的管状胃-食管吻合术后出现严重食管反流的概率明显下降^[18]。空肠间置法相比于食管胃吻合，虽然可减少中重度食管反流的发生，但其手术操作复杂，且比食管胃吻合更多见腹部不适、上腹部饱胀感及呃逆等症状，所以其优势尚待进一步证实^[19]，建议在有经验的大型医疗中心开展。

对于全胃切除，Roux-en-Y 法是首选吻合方法^[2]。在 Roux-en-Y 的基础上加做空肠储袋消化道重建可能提高术后生存质量^[20]。空肠间置代胃术操作复杂，且对生活质量的改善存在争议，建议在有经验的大型医疗中心开展。

参考文献

1. 中华人民共和国卫生计划生育委员会.《胃癌规范化诊疗指南（试行）》2013 版.
2. Japanese Gastric Cancer Association. Japanese gastric cancer treatment guidelines 2014 (ver. 4) . Gastric

- Cancer, 2017, 20 (1): 1–19.
3. Sasako, M. Left thoracoabdominal approach versus abdominal–transhiatal approach for gastric cancer of the cardia or subcardia: a randomised controlled trial. *Lancet Oncol*, 2006, 7 (8): 644–651.
 4. Biondi, A. Does a minimum number of 16 retrieved nodes affect survival in curatively resected gastric cancer? *Eur J Surg Oncol*, 2015, 41 (6): 779–786.
 5. Yamashita H, Seto Y, Sano T, et al; Japanese Gastric Cancer Association and the Japan Esophageal Society. Results of a nation–wide retrospective study of lymphadenectomy for esophagogastric junction carcinoma. *Gastric Cancer*. 2017 Mar; 20 (Suppl 1): 69–83. doi: 10.1007/s10120-016-0663-8.
 6. Zhang CH, Wu AW, Li ZY, et al. Analysis of splenic hilar lymph node metastasis in advanced gastric cancer and dissection techniques. *Zhonghua Wei Chang Wai Ke Za Zhi*, 2011, 14 (8): 589–592.
 7. Sasada S, Ninomiya M, Nishizaki M, et al. Frequency of lymph node metastasis to the splenic hilus and effect of splenectomy in proximal gastric cancer. *Anticancer Res*, 2009, 29 (8): 3347–3351.
 8. Aoyagi K, Kouhujii K, Miyagi M, et al. Prognosis of metastatic splenic hilum lymph node in patients with gastric cancer after total gastrectomy and splenectomy. *World J Hepatol*, 2010, 2 (2): 81–86.
 9. Sano T, Sasako M, Mizusawa J, et al. Randomized Controlled Trial to Evaluate Splenectomy in Total Gastrectomy for Proximal Gastric Carcinoma. *Ann Surg*, 2017, 265 (2): 277–283.
 10. Eom BW, Joo J, Kim YW, et al. Improved survival after adding dissection of the superior mesenteric

- vein lymph node (14v) to standard D2 gastrectomy for advanced distal gastric cancer. *Surgery*, 2014, 155: 408–416.
11. Sasako, M. D2 lymphadenectomy alone or with para-aortic nodal dissection for gastric cancer. *N Engl J Med*, 2008, 359 (5): 453–462.
 12. Katai H, Mizusawa J, Katayama H, et al. Short-term surgical outcomes from a phase III study of laparoscopy-assisted versus open distal gastrectomy with nodal dissection for clinical stage I A/ I B gastric cancer: Japan Clinical Oncology Group Study JCOG0912. *Gastric cancer: official journal of the International Gastric Cancer Association and the Japanese Gastric Cancer Association*. 2016.
 13. Huscher, C. G. Laparoscopic versus open subtotal gastrectomy for distal gastric cancer: five-year results of a randomized prospective trial. *Ann Surg*, 2005, 241 (2): 232–237.
 14. Kim, H. H. Long-term results of laparoscopic gastrectomy for gastric cancer: a large-scale case-control and case-matched Korean multicenter study. *J Clin Oncol*, 2014, 32 (7): 627–633.
 15. Hu Y, Huang C, Sun Y, et al. Morbidity and Mortality of Laparoscopic Versus Open D2 Distal Gastrectomy for Advanced Gastric Cancer: A Randomized Controlled Trial. *J Clin Oncol*, 2016, 34 (12): 1350–1357.

16. Kang KC. Korean Laparoscopic Gastrointestinal Surgery Study (KLASS) Group. Comparison of Billroth I and Billroth II reconstructions after laparoscopy-assisted distal gastrectomy: a retrospective analysis of large-scale multicenter results from Korea. *Surg Endosc*, 2011, 25 (6): 1953-1961.
17. Shiraishi N. Gastric tube reconstruction prevented esophageal reflux after proximal gastrectomy. *Gastric Cancer*, 1998, 1 (1): 78-79.
18. Souya Nunobe, Billroth 1 versus Roux-en-Y reconstructions: a quality-of-life survey at 5 year. *Int J Clin Oncol*, 2007, 12 (6): 433-439.
19. 梁寒. 《胃癌根治手术写真》, 天津科技翻译出版有限公司, 2013年5月, ISBN: 9787543332249.
20. Fein M. Long-term benefits of Roux-en-Y pouch reconstruction after total gastrectomy: a randomized trial. *Ann Surg*, 2008, 247
21. NCCN Practice Guidelines in Oncology (Gastric Cancer) -V. 5 2017 (www.nccn.org)

2.1.1.2.3 可切除胃癌的围术期治疗

2.1.1.2.3.1 术后辅助治疗

治疗方式	分层 *	I 级推荐	II 级推荐	III 级推荐
术后辅助治疗 ^o	pT3-4NanyM0; pTanyN + M0; D2、R0 切除	术后辅助化疗: XELOX (1A类) S-1 单药 (1A类)	术后辅助化疗: FLOFOX (2A类) SOX (2A类)	术后辅助化疗: XP (2B类) 术后辅助放化疗: DT45 ~ 50.4Gy (同期氟尿嘧啶类) (3类)
	pT2-4NanyM0, R0 切除; 未达到 D2	术后放化疗: DT45 ~ 50.4Gy (同期氟尿嘧啶类) (1A类)	MDT 讨论后续 治疗方案	
	pT2-4NanyM0 R1、R2 切除	术后放化疗: DT45 ~ 50.4 Gy (同期氟尿嘧啶类)	MDT 讨论后续 治疗方案	

* 依据第八版 UICC 胃癌病理学 TNM 分期 (pTNM)

2.1.1.2.3.2 新辅助治疗

治疗方式	分层 *	I 级推荐	II 级推荐	III 级推荐
新辅助治疗 ^d	cT3-4aN+M0, c III 期		新辅助化疗: FLOFOX (2A) PF (2A) XELOX (2A) SOX (2A) FLOT (2A) R0 切除术后辅助化疗使用原方案 (术前化疗影像 / 病理评价有效者)	新辅助化疗: ECF (2B) ECF 改良方案 (2B) R0 切除术后辅助化疗使用原方案 (术前化疗影像 / 病理评价有效者)
	cT3-4aN+M0, c III 期食管胃结 合部癌	新辅助放化疗: DT 45 ~ 50.4Gy (同 期氟尿嘧啶类、铂 类或紫杉类) (1B 类)	新辅助化疗 (方案同上) (2A/2B) 新辅助放疗 (不能耐受化疗者) (2B 类)	

新辅助治疗（续表）

治疗方式	分层*	I级推荐	II级推荐	III级推荐
新辅助治疗 ^d	cT4bNanyM0, cIVA期(无不可切除因素)	MDT讨论治疗方案	鼓励参加临床试验	
	新辅助治疗后疾病进展	MDT讨论后续治疗方案	鼓励参加临床试验	
	新辅助治疗后R1/R2切除	MDT讨论后续治疗方案	鼓励参加临床试验	

* 依据第八版UICC胃癌临床TNM分期(cTNM)

【注释】

a. 可切除胃癌的术后辅助治疗

可切除胃癌术后辅助化疗适应证为：D2手术R0切除且术前未接受术前治疗T2以上和（或）N+患者，方案为卡培他滨联合奥沙利铂或卡培他滨联合顺铂^[1, 2]，或S-1单药^[3]。目前，对于I期胃癌即T1N1M0和T2N0M0是否需要术后辅助化疗并无充分的循证医学证据，中国专家组共识：淋巴结阳性患者应行辅助化疗，对于T2N0的患者，低龄（<40岁）、组织学分级高级别或低分化、有神经束或血管、淋巴管浸润因素者进行辅助化疗，可能减少复发。

对于可切除胃癌，根治术后放化疗Ⅲ期临床研究在东西方获得了不同的结论^[2, 4]。专家委员会建议对于各种原因导致手术未能达到 D2 标准的进展期胃癌术后患者，以及具有局部复发高危因素（淋巴结转移率较高、切除安全距离不足等）者，术后以氟尿嘧啶为基础或卡培他滨联合顺铂的同步放化疗可作为治疗推荐^[5]。

对于手术未能达到 R0 切除者（非远处转移因素），推荐进行术后放化疗^[6]或 MDT 讨论决定治疗方案。

b. 进展期胃癌术前治疗及围术期化疗

胃癌围术期治疗（新辅助化 / 放疗 + 手术 + 辅助化 / 放疗）在西方国家已证实优于单纯手术。亚洲各国基于 D2 手术的研究证据也显示术前化疗显著提高肿瘤缓解率及 R0 切除率，安全性良好。然而，D2 基础上的围手术期化 / 放疗对比术后辅助化疗模式的优势，还需要期待目前正在开展的大样本Ⅲ期临床研究结果。

目前胃癌术前化疗推荐方案包括：表柔比星联合顺铂及氟尿嘧啶（ECF）^[7]，顺铂联合氟尿嘧啶（PF）^[8]，ECF 方案改良方案^[9]，奥沙利铂联合卡培他滨（XELOX）^[10]，奥沙利铂联合氟尿嘧啶（FLOFOX）^[11]，奥沙利铂联合 S-1（SOX）^[12]。2017 年 ASCO 年会上，大型前瞻Ⅲ期随机对照研究 FLOT4-AIO 研究^[13]公布了长期生存结果：对比 ECF/ECX 方案，FLOT 方案（多西他赛联合奥沙利铂以及 5-Fu/LV）进一步改善 3 年 OS 和 DFS，并获得了更好的病理缓解率和 R0 切除率，因此，FLOT 方案也可以作为胃癌术前化疗推荐方案。

新辅助放化疗 + 手术 + 辅助化疗模式在食管胃结合部腺癌的研究中获得成功，但对于其他原发

部位胃癌的治疗效果，特别是对比围术期化疗模式的优势，尚有待正在开展的Ⅲ期临床研究证据。德国针对低位食管和贲门腺癌术前放化疗的Ⅲ期临床研究（POET研究）的长期随访结果进一步表明：术前放化疗相比术前化疗具有减少区域局部复发和倾向于延长生存优势^[14]。美国 RTOG-9904 多中心Ⅱ期临床研究结果显示局部晚期胃癌术前放化疗取得了良好的疗效^[15]。因此，D2 手术基础的新辅助放化疗目前推荐的适应证为Ⅲ期食管胃结合部癌，对于局部进展期胃癌，术前放化疗可以作为临床研究开展。同步化疗方案为：紫杉醇联合氟尿嘧啶类或铂类、氟尿嘧啶类联合铂类。目前，国际多中心 TOPGEAR 研究^[16]和中山大学 5010 多中心研究（NCT01815853）正在对胃癌术前放化疗展开积极探索。

新辅助治疗应及时进行疗效评价，评价手段可采用内镜超声、CT 及 PET-CT。

对比 CT 等影像学检查，腹腔镜探查可提高对进展期胃癌腹腔种植以及微小肝转移的诊断率，且可同步进行腹腔灌洗液细胞学检查，因此，新辅助治疗前推荐进行腹腔镜探查分期^[17]。

对于新辅助治疗后经手术切除标本证实为病理完全缓解患者，目前尚未有研究证实术后改变原化疗方案或不进行术后辅助治疗对预后的影响，仍推荐按照原化疗方案进行术后辅助治疗。

对于新辅助治疗后出现疾病进展的患者，预计可达到 R0 切除者可以考虑手术切除，判断无法达到 R0 切除者建议 MDT 讨论决定进一步的治疗方案。

对于经过新辅助化疗后手术未能达到 R0 切除者（非远处转移因素），可推荐进行术后放化疗或 MDT 讨论决定进一步治疗方案，若术前已经行放化疗，建议 MDT 讨论决定进一步治疗方案或进行姑息治疗。

参考文献

1. Bang YJ, Kim YW, Yang HK, et al. CLASSIC trial investigators. Adjuvant capecitabine and oxaliplatin for gastric cancer after D2 gastrectomy (CLASSIC): a phase 3 open-label, randomised controlled trial. *Lancet*, 379 (9813): 315–321.
2. Lee J, Lim DH, Kim S, et al. Phase III trial comparing capecitabine plus cisplatin versus capecitabine plus cisplatin with concurrent capecitabine radiotherapy in completely resected gastric cancer with D2 lymph node dissection: the ARTIST trial *J Clin Oncol*, 2012, 30 (3): 268–273.
3. Sasako M, Sakuramoto S, Katai H, et al. Five-year outcomes of a randomized phase III trial comparing adjuvant chemotherapy with S-1 versus surgery alone in stage II or III gastric cancer. *J Clin Oncol*, 2011, 29 (33): 4387–4393.
4. Macdonald JS, Smalley SR, Benedetti J, et al. Chemoradiotherapy after surgery compared with surgery alone for adenocarcinoma of the stomach or gastroesophageal junction. *N Engl J Med*, 2001, 345 (10): 72.
5. 中华人民共和国卫生计划生育委员会. 《胃癌规范化诊疗指南(试行)》2013版.
6. Stiekema J, Trip A K, Jansen E P, et al. The prognostic significance of an R1 resection in gastric cancer patients treated with adjuvant chemoradiotherapy. *Ann Surg Oncol*, 2014, 21 (4): 1107–1114.

7. Cunningham D, Allum WH, Stenning SP, et al. MAGIC Trial Participants. Perioperative chemotherapy versus surgery alone for resectable gastroesophageal cancer. *N Engl J Med*, 2006, 355 (1): 11–20.
8. Ychou M, Boige V, Pignon JP, et al. Perioperative chemotherapy compared with surgery alone for resectable gastroesophageal adenocarcinoma: an FNCLCC and FFCD multicenter phase III trial. *J Clin Oncol*, 2011, 29 (13): 1715–1721.
9. Sumpter K, Harper-Wynne C, Cunningham D, et al. Report of two protocol planned interim analyses in a randomised multicentre phase III study comparing capecitabine with fluorouracil and oxaliplatin with cisplatin in patients with advanced oesophagogastric cancer receiving ECF. *Br J Cancer*, 2005, 92 (11): 1976–1983.
10. Cunningham D1, Starling N, Rao S, et al. Upper Gastrointestinal Clinical Studies Group of the National Cancer Research Institute of the United Kingdom. Capecitabine and oxaliplatin for advanced esophagogastric cancer. *N Engl J Med*, 2008, 358 (1): 36–46.
11. Li ZY, Koh CE, Bu ZD, et al. Neoadjuvant chemotherapy with FOLFOX: improved outcomes in Chinese patients with locally advanced gastric cancer. *J Surg Oncol*, 2012, 105 (8): 793–799.
12. Li T, Chen L. Efficacy and safety of SOX regimen as neoadjuvant chemotherapy for advanced gastric cancer. *Zhonghua Wei Chang Wai Ke Za Zhi*, 2011, 14 (2): 104–106.
13. Salah-Eddin Al-Batran, et al. Perioperative chemotherapy with docetaxel, oxaliplatin, and fluorouracil/leucovorin (FLOT) versus epirubicin, cisplatin, and fluorouracil or capecitabine (ECF/

- ECX) for resectable gastric and EGJ cancer, ASCO 2017. Abstract 4004.
14. Stahl M, Walz M K, Stuschke M, et al. Phase III comparison of preoperative chemotherapy compared with chemoradiotherapy in patients with locally advanced adenocarcinoma of the esophagogastric junction. *J Clin Oncol*, 2009, 27 (6): 851–856.
 15. Ajani J A, Winter K, Okawara G S, et al. Phase II trial of preoperative chemoradiation in patients with localized gastric adenocarcinoma (RTOG 9904): quality of combined modality therapy and pathologic response. *J Clin Oncol*, 2006, 24 (24): 3953–3958.
 16. Leong T, Smithers B M, Michael M, et al. TOPGEAR: a randomised phase III trial of perioperative ECF chemotherapy versus preoperative chemoradiation plus perioperative ECF chemotherapy for resectable gastric cancer (an international, intergroup trial of the AGITG/TROG/EORTC/NCIC CTG). *BMC Cancer*, 2015, 15: 532.
 17. Sarela AI, Lefkowitz R, Brennan MF, et al. Selection of patients with gastric adenocarcinoma for laparoscopic staging. *Am J Surg*, 2006, 191 (1): 134–138.

2.1.2 不可手术切除胃癌的综合治疗

分期	分层	I 级推荐	II 级推荐	III 级推荐
不可切除	PS=0-1	同步放化疗（1A 类证据） ^{①③} 多学科团队讨论评价同步放化疗后的手术可能性，如能做到完全性切除，可考虑手术治疗	化疗（2B 类证据） ^② 放疗（2B 类证据） ^③ 多学科团队讨论评价化疗或放疗后的手术可能性，如能做到完全性切除，可考虑手术治疗	化疗 ^② + 放疗或同步放化疗 ^{①③} 多学科团队讨论评价化疗序贯放疗 / 同步放化疗后的手术可能性，如能做到完全性切除，可考虑手术治疗
	PS=2	最佳支持治疗 / 对症处理（1A 类证据） 可通过短路手术、内镜下治疗、内置支架、姑息放疗等方法改善营养状况、缓解出血、梗阻或疼痛等症状	最佳支持治疗 / 对症处理 + 化疗 ± 放疗（2A 类证据） 经营养支持、对症处理后若患者一般状况好转，可考虑化疗 ^② 加或不加姑息性放疗	

①同步放化疗方案：

化疗：卡铂 + 紫杉醇（1A 类证据）^[1]

顺铂 +5FU 或卡培他滨或替吉奥（1A 类证据）^[2]

奥沙利铂 +5FU 或卡培他滨或替吉奥（2B 类证据）^[3]

紫杉醇 +5FU 或卡培他滨或替吉奥（2B 类证据）^[4, 5]

卡培他滨（2B 类证据）^[6, 7]

替吉奥（2B 类证据）^[8, 9]

5FU（1A 类证据）^[10]

②化疗方案：详见晚期转移性胃癌的化疗方案

③放疗：三维适形放疗 / 调强放疗

【注释】

胃癌不可切除原因主要有以下两类（1）因肿瘤原因不可切除：包括原发肿瘤外侵严重，与周围正常组织无法分离或已包绕大血管；区域淋巴结转移固定、融合成团，或转移淋巴结不在手术可清扫范围内等。（2）因存在手术禁忌证不可切除或拒绝手术者：包括全身情况差，严重的低蛋白血症和贫血、营养不良无耐受手术之可能者，合并严重基础疾病不能耐受手术等。

- a. 治疗前应尽可能联合多项检查手段，由腹部或胸部外科医生判断临床分期，评估肿瘤的切除可能性。特别需要注意的是，腹膜种植转移是常见转移部位，治疗前对肿瘤分期较晚（T3-4 或

N+) 患者行腹腔镜及腹水细胞学灌洗检查。

- b. 对于局部肿瘤不可切除且一般情况较好的患者，如果肿瘤尚局限，经放疗科医生评估，可进行放疗者，建议先行同步放化疗。研究证实同步放化疗在肿瘤降期率和病理缓解率等方面疗效均优于单纯化疗或单纯放疗。对于此部分患者，应力争借助放疗的局部肿瘤控制作用延长患者生存，其中少部分对放化疗比较敏感的患者，若肿瘤退缩较好，可请外科再次评估手术的可能性，争取根治性切除。部分文献报道，对于可耐受手术的、一般情况较好的局部晚期胃癌患者，无论是根治性还是姑息性切除，可带来生存受益^[11, 12]。
- c. 对于因局部肿瘤或淋巴结侵犯范围过于广泛，经放疗科医生评估，放疗靶区过大可能导致患者无法耐受同步放化疗的情况，可行化疗或单纯放疗（不可耐受同步放化疗者）^[13]。化疗或放疗后再经多学科会诊，少数对化疗敏感的患者可行手术切除，若肿瘤仍无法切除，可考虑化疗序贯放疗或同步放化疗，放疗结束后再请外科评估手术可能性。
- d. 采用化疗序贯放疗或同步放化疗，由放疗科医生综合患者身体状况和放疗照射范围大小进行综合评估。通常来讲，同步放化疗疗效优于单纯放疗^[14]，因此，仅在患者无法耐受同步放化疗时选择单纯放疗。但化疗后的患者对放疗耐受性变差，联合双药的同步放化疗方案可能会降低放疗完成率，此时，可考虑单药氟尿嘧啶类药物的同步放化疗方案。
- e. 放疗照射野设计：对于有手术可能性的患者，除了必须包括的治疗前影像学所确定的可视肿瘤（原发、转移肿瘤或转移淋巴结等），可适当外扩包括高危的淋巴结引流区。不考虑手术者，建议仅包括可视肿瘤，不再进行淋巴结区的预防照射。术前放疗剂量：DT 40–45Gy，评估疗效后

决定手术或继续行根治性放疗。根治性放疗总剂量：DT 50–60Gy。姑息性放疗剂量：DT 30–40Gy。具体放疗范围和剂量还需根据患者一般情况、照射野大小、预计生存期和对正常组织器官可能造成的放射损伤等多方面来考虑。

- f. 与最佳支持治疗相比，化疗可延长晚期或转移性胃癌患者生存，但前提是患者可耐受化疗^[15]。因此，对于消化道梗阻较重、贫血、梗阻性黄疸等导致一般状态较差的患者，建议先行营养管置入、支架置入、胃肠道短路手术、局部姑息放疗以及抑酸、止血、止痛等对症支持治疗（建议2–4周，时间过长肿瘤可能进展明显）。患者一般状况改善后可考虑行化疗。若无改善则继续最佳支持治疗。主要化疗药物为5-FU类、铂类、紫杉类和伊立替康等。以联合用药方案为主，有效率30%–54%，中位生存期8–13个月^[16]。虽然联合化疗疗效优于单药化疗，但对于无法耐受联合化疗的患者仍考虑5FU类单药化疗。
- g. 放疗可显著缓解晚期胃癌患者的一些临床症状，如减少出血、缓解疼痛、吞咽困难、其他部位的梗阻等，起到提高生活质量、改善一般状况的作用^[17–19]。肿瘤病期晚，高龄，心肺功能差或合并多发基础疾病而不考虑手术治疗者，可考虑姑息性放疗。
- h. 放疗建议采用三维适形和调强放疗的精确放疗技术。已有多个放射物理方面的研究表明，相较于既往的常规二维放疗技术，三维适形或调强放疗在靶区剂量分布和正常组织器官保护等方面均表现优异，特别是对于胃肠道、肾脏或肝脏的保护等方面，可降低放疗相关不良反应^[20, 21]。

参考文献

1. van Hagen P, Hulshof MC, van Lanschot JJ, et al. Preoperative chemoradiotherapy for esophageal or junctional cancer. *N Engl J Med* 2012, 366: 2074–2084 .
2. Tepper J, Krasna MJ, Niedzwiecki D, et al. Phase III trial of trimodality therapy with cisplatin, fluorouracil, radiotherapy, and surgery compared with surgery alone for esophageal cancer: CALGB 9781. *J Clin Oncol*. 2008. 26 (7): 1086–92.
3. Khushalani NI, Leichman CG, Proulx G, et al. Oxaliplatin in combination with protracted–infusion fluorouracil and radiation: report of a clinical trial for patients with esophageal cancer. *J Clin Oncol*. 2002. 20 (12): 2844–50.
4. Ajani JA, Mansfield PF, Crane CH, et al. Paclitaxel–based chemoradiotherapy in localized gastric carcinoma: degree of pathologic response and not clinical parameters dictated patient outcome. *J Clin Oncol*. 2005. 23 (6): 1237–44.
5. Ajani JA, Winter K, Okawara GS, et al. Phase II trial of preoperative chemoradiation in patients with localized gastric adenocarcinoma (RTOG 9904): quality of combined modality therapy and pathologic response. *J Clin Oncol*. 2006. 24 (24): 3953–8.
6. Hu JB, Sun XN, Gu BX, Wang Q, Hu WX. Effect of intensity modulated radiotherapy combined with s–l–based chemotherapy in locally advanced gastric cancer patients. *Oncol Res Treat*. 2014. 37 (1–2):

- 11-6.
7. Lee J, Lim dH, Kim S, et al. Phase III trial comparing capecitabine plus cisplatin versus capecitabine plus cisplatin with concurrent capecitabine radiotherapy in completely resected gastric cancer with D2 lymph node dissection: the ARTIST trial. *J Clin Oncol*. 2012. 30 (3): 268-73.
 8. Inoue T, Yachida S, Usuki H, et al. Pilot feasibility study of neoadjuvant chemoradiotherapy with S-1 in patients with locally advanced gastric cancer featuring adjacent tissue invasion or JGCA bulky N2 lymph node metastases. *Ann Surg Oncol*. 2012. 19 (9): 2937-45.
 9. Wang X, Zhao DB, Jin J, et al. A Randomized Phase II Trial of Neoadjuvant Chemotherapy Compared With Chemoradiation Therapy in Locally Advanced Gastroesophageal and Gastric Adenocarcinoma: Preliminary Results. *J Radiat Oncol Biol Phys*. 2016. 96 (2): Supplement 32 .
 10. Ajani JA, Mansfield PF, Janjan N, et al. Multi-institutional trial of preoperative chemoradiotherapy in patients with potentially resectable gastric carcinoma. *J Clin Oncol*. 2004. 22 (14): 2774-80.
 11. Gastrointestinal Tumor Study Group. A comparison of combination chemotherapy and combined modality therapy for locally advanced gastric carcinoma. *Cancer* 1982; 49: 1771-1777 .
 12. Gunderson LL, Hoskins RB, Cohen AC, et al. Combined modality treatment of gastric cancer. *Int J Radiat Oncol Biol Phys*. 1983; 9 (7): 965-975 .
 13. Liu Y, Zhao G, Xu Y, et al. Multicenter Phase 2 Study of Peri-Irradiation Chemotherapy Plus Intensity Modulated Radiation Therapy With Concurrent Weekly Docetaxel for Inoperable or Medically

- Unresectable Nonmetastatic Gastric Cancer. *Int J Radiat Oncol Biol Phys.* 2017. 98 (5): 1096–1105.
14. Moertel CG, Childs DS, Reitemeier RJ, et al. Combined 5-fluorouracil and supervoltage radiation therapy of locally unresectable gastrointestinal cancer. *Lancet* 1969; 2: 865–867 .
 15. Wagner AD, Grothe W, Haerting J, et al. Chemotherapy in advanced gastric cancer: a systematic review and meta-analysis based on aggregate data. *J Clin Oncol* 2006; 24: 2903–2909 .
 16. Al-Batran SE, Hartmann JT, Probst S, et al. Phase III trial in metastatic gastroesophageal adenocarcinoma with fluorouracil, leucovorin plus either oxaliplatin or cisplatin: a study of the Arbeitsgemeinschaft Internistische Onkologie. *J Clin Oncol*, 2008, 26 (9): 1435–1442 .
 17. Mantell BS. Radiotherapy for dysphagia due to gastric carcinoma. *Br J Surg.* 1982; 69 (2): 69–70 .
 18. Coia LR, Paul AR, Engstrom PF. Combined radiation and chemotherapy as primary management of adenocarcinoma of the esophagus and gastroesophageal junction. *Cancer.* 1988, 15; 61 (4): 643–649 .
 19. Kim MM, Rana V, Janjan NA, et al. Clinical benefit of palliative radiation therapy in advanced gastric cancer. *Acta Oncol.* 2008; 47 (3): 421–427 .
 20. Minn AY, Hsu A, La T, et al. Comparison of intensity-modulated radiotherapy and 3-dimensional conformal radiotherapy as adjuvant therapy for gastric cancer. *Cancer.* 2010. 116 (16): 3943–52.
 21. Wang X, Li G, Zhang Y, et al. Single-arc volumetric-modulated arc therapy (sVMAT) as adjuvant treatment for gastric cancer: dosimetric comparisons with three-dimensional conformal radiotherapy (3D-CRT) and intensity-modulated radiotherapy (IMRT) . *Med Dosim.* 2013. 38 (4): 395–400.

2.2 晚期转移性胃癌的治疗

对于失去手术根治机会或复发转移的胃癌患者，目前公认应采取以全身药物治疗为主的综合治疗，诸如姑息手术、放射治疗、射频消融、腹腔灌注及动脉介入栓塞灌注等局部治疗手段，选择得当，也有助于延长生存期和提高生活质量，因此在治疗过程中，仍需要强调多学科综合治疗的理念。

目前胃癌药物治疗主要包括化学药物和分子靶向药物，已经有比较充分的循证医学证据以及丰富的临床实践经验。免疫治疗药物 PD-1 单抗单药已被 FDA 和日本各自批准晚期胃癌的三线治疗，我国的国产药物也在积极申请上市中，目前我国应鼓励患者积极参加临床研究。转移性胃癌治疗棘手，特别是二线和三线的药物选择有限，疗效欠佳，HER2 阴性的晚期胃癌患者尚缺乏有效的分子靶向药物，因此应积极鼓励这些患者参与临床研究。胃是重要的消化器官，原发病灶的存在直接影响患者的营养状况，同时可能存在出血、消化道梗阻、消化道穿孔、胆管梗阻等各种并发症，因此在整个抗肿瘤治疗过程中，需要特别关注患者营养状况的维持、并发症的积极预防和及时处理，尽量维持患者的生活质量。

2.2.1 晚期转移性胃癌的药物治疗选择

一线治疗

	I 级推荐	II 级推荐	III 级推荐
HER2 阳性	曲妥珠单抗联合氟尿嘧啶 / 卡培他滨 + 顺铂化疗 (1A 类证据)	曲妥珠单抗联合其他一线化疗方案 (如 - 奥沙利铂 + 卡培他滨, 或 S-1 + 顺铂) (2B 类证据)	曲妥珠单抗联合其他一线化疗方案, 避免与蒽环类药物联合 (3 类证据)
HER2 阴性	顺铂 + 氟尿嘧啶类 (5-FU/ 卡培他滨 / 替吉奥) (1A 类证据)	三药联合方案 DCF 及 mDCF (2A 类证据) 适用于体力状况好且肿瘤负荷较大患者	三药联合方案 ECF 及 mECF (2A 类证据) 适用于体力状况好且肿瘤负荷较大患者
	奥沙利铂 + 氟尿嘧啶类 (5-FU/ 卡培他滨 / 替吉奥) (2B 类证据)		

一线治疗 (续)

	I 级推荐	II 级推荐	III 级推荐
HER2 阴性	多西紫杉醇 + 5-FU/ 卡培他滨 / 替吉奥) (2B 类证据)	单药方案 (如氟尿嘧啶单药 或紫杉类单药 (2B 类证据), 适用于体力状况弱或其他临 床情况者	伊立替康为基础化疗 (3 类证据)
	紫杉醇 + 5-FU/ 卡培他 滨 / 替吉奥) (2B 类证据)		

二线治疗

		I 级推荐	II 级推荐	III 级推荐
HER2 阳性	ECOG: 0-1 分	临床研究	如铂类治疗失败且既往未应用过曲妥珠单抗, 则曲妥珠单抗联合紫杉醇 (1A/2A 类证据)	如既往未应用曲妥珠单抗, 则建议应用曲妥珠单抗, 可联合蒽环类之外的二线化疗方案, 参考 HER2 阴性胃癌的二线治疗药物选择 (3 类证据)
	ECOG: 2 分	临床研究		

二线治疗 (续)

		I 级推荐	II 级推荐	III 级推荐
HER2 阴性	ECOG: 0-1 分	单药化疗 (多西他 赛或伊立替康或紫 杉醇) (1 类证据)	双药联合紫杉醇或氟 尿嘧啶类化疗 (2B 类证据)	如既往未经铂类治疗失 败, 顺铂或奥沙利铂为 基础化疗 (3 类)
		临床研究		
	ECOG: 2 分	单药紫杉醇 (1A 类证据)		
		临床研究		

三线治疗 (不分 HER2 阳性或阴性)

	I 级推荐	II 级推荐	III 级推荐
ECOG: 0-1 分	Apatinib(1A 类证据)	单药化疗 (3 类证据)	单药 PD-1 单抗 (1A 类证据)
	临床研究		
ECOG: 2 分	临床研究	最佳支持治疗	单药化疗 (3 类证据)

【注释】

- a. 晚期胃癌抗肿瘤药物治疗存在种族和部位等的异质性，应积极鼓励患者参加临床研究。
- b. 氟尿嘧啶类药物、铂类和紫杉类是晚期胃癌的主要化疗药物，通常一线化疗方案，以氟尿嘧啶类药物为基础，联合铂类和（或）紫杉类组成二药或三药化疗方案，联合铂类药物的循证医学依据更充分，但紫杉类药物在临床研究和临床实践中也显示充分的疗效和安全性^[1-6]。在中国，更多推荐氟尿嘧啶类药物和铂类的二药联合方案，一线化疗方案选择依据患者身体状况、年龄、基础疾病等综合考虑。
- c. 目前无充分证据推荐根据 Lauren 分型、分子分型、体外药敏试验、移植瘤模型、药物代谢酶学或者代谢组学等进行化疗疗效预测，选择化疗药物及配伍方案。氟尿嘧啶类药物可疑代谢障碍者，可行 DPD 酶检测。
- d. 晚期胃癌标准治疗持续时间 4 ~ 6 个月，取得疾病控制后定期复查。虽然无大样本临床研究支持标准化疗后序贯单药维持治疗较标准化疗具有生存期优势，但初步研究显示维持治疗可改善生活质量，减轻不良反应。^[7]
- e. 腹膜转移是晚期胃癌最常见转移类型，也是主要致死原因之一。对于合并有症状的腹水，可考虑腹水引流和腹腔灌注化疗；对于腹水不需引流者，可按照一线或二、三线治疗方案进行选择。日本 phoenix-GC 研究在伴有腹膜转移的晚期胃癌一线治疗的患者中，比较了腹腔内紫杉醇灌注化疗，联合 S-1/紫杉醇全身化疗的方案与标准 SP 化疗（顺铂静脉滴注联合口服 S1），虽然在中量腹水亚组患者中有生存获益，但总体未能显示生存期延长，因此尚不推荐在临床实践中

常规应用。

- f. 关于胃癌二线化疗的Ⅲ期研究入组患者多数为 ECOG 评分 0 ~ 1 分，少部分为 ECOG2 分，因此体力状况较差患者需充分衡量治疗的获益与风险。
- g. 目前关于胃癌二线化疗Ⅲ期研究均采用单药治疗^[8, 9]，但有小样本Ⅱ期研究观察对于 ECOG 0 ~ 1 分患者，双药化疗的疗效和安全性带来更好的肿瘤控制。因此，对于体力状况较好的患者，充分衡量治疗利弊后，可考虑联合化疗。
- h. 晚期胃癌三线治疗仅涉及小样本研究，化疗获益不明确，临床实践中，特别强调根据患者体力状况、基础疾病、肿瘤相关症状和并发症风险，衡量治疗风险和利益，综合考虑，建议以单药为主。
- i. ToGA 研究^[10]结果显示，对 Her2 过表达的晚期胃癌患者，曲妥珠单抗联合一线标准化疗较对比单纯化疗，有效率提高和生存获益。多项Ⅱ期临床研究评估了曲妥珠单抗联合其他化疗方案，也有较好的疗效和安全性。一线化疗进展后的 HER2 阳性晚期胃癌患者，如既往未使用曲妥珠单抗，Ⅱ期临床研究显示了紫杉醇联合曲妥珠单抗的疗效和安全性。但如一线应用过曲妥珠单抗，跨线应用的高级别循证依据尚缺乏，国内多中心前瞻性观察性研究初步结果显示二线继续应用曲妥珠单抗联合化疗可延长 mPFS。中国临床肿瘤学会、中国抗癌协会胃癌专业委员会和中国抗癌协会肿瘤病理专业委员会共同牵头公布了《HER2 阳性晚期胃癌分子靶向治疗的中国专家共识》更好规范 HER2 阳性胃癌的诊断和治疗^[11]。
- j. 其他以 HER2 为靶点的药物有抗 HER2 单克隆抗体帕妥珠单抗、小分子酪氨酸激酶抑制剂拉帕替尼^[12, 13]、药物偶联抗 HER2 单克隆抗体 TDM-1^[14]等，目前这些药物的临床研究均未获得

阳性结果，其中 JACOB 研究观察了帕妥珠单抗 / 安慰剂 + 曲妥珠单抗 + 标准化疗，结果显示联合治疗组 OS 有 3.3 月延长，但未达到统计学差异。因此上述药物均不推荐在临床中应用。

- k. 抗血管生成药物包括：抗 VEGF 抗体（贝伐珠单抗）、抗 VEGFR 抗体（雷莫芦单抗）、针对 VEGF-VEGFR 通路的小分子酪氨酸激酶抑制剂（瑞戈非尼、甲磺酸阿帕替尼等）。REGARD 研究^[15]和 RAINBOW 研究^[16]显示，经一线含铂类和（或）氟尿嘧啶化疗后进展的转移性胃 / 食管交界腺癌，二线应用雷莫芦单抗较安慰剂可延长生存期，不良反应可耐受。雷莫芦单抗已被 FDA 批准用于晚期胃癌的二线治疗，我国正在进行 III 期临床研究验证。我国自主研发新药甲磺酸阿帕替尼是高度选择 VEGFR-2 抑制剂。在 III 期临床研究纳入二线及以上化疗失败后的晚期患者共 273 例，结果显示甲磺酸阿帕替尼组与对照组的 mPFS 分别为 2.6 个月和 1.8 个月，疾病控制率（DCR）分别为 42.05% 和 8.79%（ $P < 0.0001$ ）^[17]。国家食品药品监督管理总局（CFDA）于 2014 年 10 月 17 日正式批准其用于晚期胃癌或胃食管结合部腺癌患者三线及三线以上治疗。CSCO 抗肿瘤药物安全管理专家委员会组织制定了甲磺酸阿帕替尼临床应用专家共识^[18]，提供给临床医师作为用药参考。
- l. 免疫检查点抑制剂在晚期胃癌的三线治疗中已有前瞻性研究结果支持，目前在美国或日本获批的两个 PD1 单抗分别是 nivolumab 和 pembrolizumab，主要证据来源包括 ONO-4538-12 研究^[19]和 KEYNOTE-059 研究^[20]。2017 年 9 月日本批准 Nivolumab 用于治疗复发或转移性胃或胃食管结合部腺癌的三线治疗，与安慰剂相比，Nivolumab 使患者死亡风险显著降低了 37%，两组 1 年总生存率分别为 26.2% 和 10.9%；2017 年 9 月 FDA 批准 Pembrolizumab 用于治疗 PD-L1 表

达 $\geq 1\%$ 的复发或转移性胃或胃食管结合部腺癌三线治疗，259例既往治疗失败的晚期胃癌患者接受 Pembrolizumab 单药，中位 PFS 2月，OS 6月，ORR：12%，其中 PD-L1 阳性表达者 ORR 达 16% 另外，2017年5月 FDA 批准 Pembrolizumab 用于 MSI-H 或 dMMR 的实体瘤患者的三线治疗，MSI-H 或 dMMR 患者 ORR 可达 46%。但最新公布 KEYNOTE-061 研究^[21]显示 Pembrolizumab 作为二线治疗，与标准化疗相比不能改善 PD-L1 阳性胃癌患者的总生存期和无进展生存期。因此免疫检查抑制剂的胃癌治疗获益人群等尚存争议，相关临床研究正在开展。

- m. 营养不良及营养风险在晚期胃癌患者人群发生较高，《中国抗癌协会肿瘤营养与支持治疗指南》推荐晚期胃癌患者应进行营养筛查和评估，对存在中 / 重度营养风险患者，应在营养治疗的同时或推迟进行化疗^[22]。

参考文献

1. Cunningham D, Starling N, Rao S, et al. Capecitabine and oxaliplatin for advanced esophagogastric cancer. *N Engl J Med*, 2008, 358: 36-46.
2. Kang YK, Kang WK, Shin DB, et al. Capecitabine/cisplatin versus 5-fluorouracil /cisplatin as first-line therapy in patients with advanced gastric cancer: a randomized phase III noninferiority trial. *Ann Oncol*, 2009, 20: 666-673.

3. Van Cutsem E, Moiseyenko VM, Tjulandin S, et al. Phase III study of docetaxel and cisplatin plus fluorouracil compared with cisplatin and fluorouracil as first-line therapy for advanced gastric cancer: a report of the V325 Study Group. *J Clin Oncol*, 2006, 24: 4991-4997.
4. Wang J, Xu R, Li J, et al. Randomized multicenter phase III study of a modified docetaxel and cisplatin plus fluorouracil regimen compared with cisplatin and fluorouracil as first-line therapy for advanced or locally recurrent gastric cancer. *Gastric Cancer*, 2016, 19 (1): 234-244.
5. Koizumi W, Narahara H, Hara T, et al. S-1 plus cisplatin versus S-1 alone for first-line treatment of advanced gastric cancer (SPIRITS trial): a phase III trial. *Lancet Oncol*, 2008, 9: 215-221.
6. Ajani JA, Rodriguez W, Bodoky G, et al. Multicenter phase III comparison of cisplatin/S-1 with cisplatin/infusional fluorouracil in advanced gastric or gastro- esophageal adenocarcinoma study: the FLAGS trial. *J Clin Oncol*, 2010, 28: 1547-1553.
7. Qiu MZ, Wei XL, Zhang DS, et al. Efficacy and safety of capecitabine as maintenance treatment after first-line chemotherapy using oxaliplatin and capecitabine in advanced gastric adenocarcinoma patients: a prospective observation. *Tumour Biol*, 2014, 35 (5): 4369-4375.
8. Hawkes E, Okines AF, Papamichael D, et al. Docetaxel and irinotecan as second-line therapy for advanced oesophagogastric cancer. *Eur J Cancer*, 2011, 47 (8): 1146-1151.
9. Hironaka S1, Ueda S, Yasui H, et al. Randomized, open-label, phase III study comparing irinotecan with paclitaxel in patients with advanced gastric cancer without severe peritoneal metastasis after failure of

- prior combination chemotherapy using fluoropyrimidine plus platinum: WJOG 4007 trial. *J Clin Oncol*, 2013, 31 (35): 4438–4444.
10. Bang YJ, Van Cutsem E, Feyereislova A, et al. Trastuzumab in combination with chemotherapy versus chemotherapy alone for treatment of HER2–positive advanced gastric or gastro–oesophageal junction cancer (ToGA): a phase3, open–label, randomized controlled trial. *Lancet*, 2010, 376: 687–697.
 11. HER2 阳性晚期胃癌分子靶向治疗的中国专家共识 (2016). *临床肿瘤学杂志*, 2016, 21 (9): 831–839.
 12. Satoh T, Xu RH, Chung HC, et al. Lapatinib plus paclitaxel versus paclitaxel alone in the second–line treatment of HER2–amplified advanced gastric cancer in Asian populations: TyTAN—a randomized, phase III study. *J Clin Oncol*, 2014, 32 (19): 2039–2049.
 13. Hecht JR, Bang YJ, Qin SK, et al. Lapatinib in Combination With Capecitabine Plus Oxaliplatin in Human Epidermal Growth Factor Receptor 2–Positive Advanced or Metastatic Gastric, Esophageal, or Gastroesophageal Adenocarcinoma: TRIO–013/LOGiC–A Randomized Phase III Trial. *J Clin Oncol*, 2016, 34 (5): 443–451.
 14. Kang YK, Shah MA, Ohtsu A, et al. A randomized, open–label, multicenter, adaptive phase 2/3 study of trastuzumab emtansine (T–DM1) versus a taxane (TAX) in patients (pts) with previously treated HER2–positive locally advanced or metastatic gastric/gastroesophageal junction adenocarcinoma (LA/MGC/GEJC). *J Clin Oncol*, 2016, 34 (Suppl 4): a5.

15. Fuchs CS, Tomasek J, Yong CJ, et al. Ramucirumab monotherapy for previously treated advanced gastric or gastro-oesophageal junction adenocarcinoma (REGARD): an international, randomized, multicenter, placebo-controlled, phase 3 trial. *Lancet*. 2014, 383 (9911): 31-39.
16. Wilke H, Muro K, Van Cutsem E, et al. Ramucirumab plus paclitaxel versus placebo plus paclitaxel in patients with previously treated advanced gastric or gastro-oesophageal junction adenocarcinoma (RAINBOW): a double-blind, randomised phase 3 trial. *Lancet Oncol*, 2014, 15: 1224-1235.
17. Li J, Qin S, Xu J, et al. Randomized, Double-Blind, Placebo- Controlled Phase III Trial of Apatinib in Patients With Chemotherapy -Refractory Advanced or Metastatic Adenocarcinoma of the Stomach or Gastro- esophageal Junction. *J Clin Oncol*, 2016, 34 (13): 1448-1454.
18. 阿帕替尼治疗胃癌的临床应用专家共识. *临床肿瘤学杂志*, 2015, 2 (9): 841-847.
19. Kang YK, Boku N, Satoh T, et al. Nivolumab in patients with advanced gastric or gastro-oesophageal junction cancer refractory to, or intolerant of, at least two previous chemotherapy regimens (ONO-4538-12, ATTRACTION-2): a randomised, double-blind, placebo-controlled, phase 3 trial. *Lancet*. 2017; 390 (10111): 2461-2471.
20. 2017 ESMO Abstract LBA28_PR: KEYNOTE-059 Update: Efficacy and Safety of Pembrolizumab Alone or in Combination with Chemotherapy in Patients with Advanced Gastric or Gastroesophageal (G/GEJ) cancer.
21. A Study of Pembrolizumab (MK-3475) Versus Paclitaxel for Participants With Advanced Gastric/

Gastroesophageal Junction Adenocarcinoma That Progressed After Therapy With Platinum and Fluoropyrimidine (MK-3475-061/KEYNOTE-061) . NCT02370498.

22. 石汉平, 李苏宜, 王昆华, et al. 胃癌患者营养治疗指南. 肿瘤代谢与营养电子杂志, 2015 (2): 37-40.

2.2.2 复发或转移性胃癌单一远处转移^a的综合治疗

- a. 单一远处转移: 除胃原发灶及区域淋巴结外的单一远处转移, 并具有局部可处理性^[1-3]

对于复发或转移性胃癌单一远处转移的治疗目前尚缺乏大样本的前瞻性随机对照临床研究数据, 证据大多来源于回顾性或样本量较小文献数据。因此, 对此类患者的基本策略仍应按照复发转移性胃癌处理, 可选策略也优先推荐 MDT 讨论下的个体化决策或鼓励参加临床研究。

参考文献

1. Niibe Y, Hayakawa K. Oligometastases and oligo-recurrence: The new era of cancer therapy. Jpn J Clin Oncol 2010; 40: 107-11.
2. Milano MT, Katz AW, Zhang H, Okunieff P. Oligometastases treated with stereotactic body radiotherapy: Long-term follow-up of prospective study. Int J Radiat Oncol Biol Phys 2012; 83: 878-86.
3. Hellman S, Weichselbaum RR. Oligometastases. J Clin Oncol 1995; 13: 8-10.

2.2.2.1 术后局部复发或单一远处转移胃癌的治疗

部位	分层	I 级推荐	II 级推荐
局部复发	PS 0-1, 无伴发疾病, 围手术期末行放疗者	按复发转移性胃癌处理或参加临床试验	手术联合药物治疗 ^a (2B 类证据) 放疗联合药物治疗 ^b (2A 类证据)
	PS \geq 2, 或有严重伴发疾病, 或围手术期曾行放疗		
肝单一远处转移	PS 0-1, 无伴发疾病		局部治疗 (手术, 射频) 联合药物治疗 ^c (2A 类证据)
	PS \geq 2, 或有严重伴发疾病		
卵巢转移	PS 0-1, 无伴发疾病, 单侧或双侧		卵巢切除联合药物治疗 ^d (2A 类证据)
	PS \geq 2, 或有严重伴发疾病		

【注释】

- a. 胃癌根治性手术后在原手术部位肿瘤又复出现称为局部复发。对于胃癌术后局部复发和/或区域淋巴结转移的患者，目前大部分研究为回顾性、单中心研究，缺乏大样本前瞻性研究数据。对于此类患者，手术仍是重要的治疗手段。接受手术患者生存期为 25.8 个月，而未手术患者生存期仅 6.0 个月^[1]。虽然部分局部复发病例可以考虑手术治疗，但必须严格掌握手术指征。
- b. 对于围手术期未接受过放疗的胃癌局部复发患者，同步放化疗可能得到生存获益。回顾性研究显示，对于根治术后局部吻合口复发和/或区域淋巴结转移的患者，同步放化疗的反应率高达 61.9%，中位生存期为 35 个月^[2]。相对于单纯化疗而言，同步放疗联合化疗缓解率更高（87.8% vs. 63.0%， $P=0.01$ ），疼痛、出血及梗阻的症状控制更为明显（85.0% vs. 55.9%， $P=0.006$ ），同时中位生存期也更长（13.4 月 vs. 5.4 月， $p=0.06$ ）^[3, 4]。
- c. 胃癌根治术后超过 6 个月出现肝转移定位为胃癌术后肝转移或异时性肝转移。肝脏单一远处转移定义为局限于一叶，单发病灶直径 $\leq 4\text{cm}$ ，且不累及血管和胆管的肝转移灶。单纯针对于胃癌术后肝脏单一远处转移患者的临床研究较少。回顾性研究和荟萃分析均显示，接受肝脏手术患者生存优于未接受手术患者，中位生存期分别为 22–26 个月和 3–7 个月（ $P < 0.001$ ），但异时性肝转移和同时性肝转移之间生存并无差异^[5, 6]。肝脏孤立转移肿瘤的局部治疗除了手术治疗，还包括射频消融术（radiofrequency ablation, RFA）。回顾性研究显示，与系统化疗相比，

RFA 可使异时性肝转移患者的中位生存期明显延长（25 个月 vs 12 个月， $P=0.015$ ）^[7]，另有报道 RFA 联合系统化疗处理肝转移灶中位无进展生存期为 9.8 个月，而中位生存期为 20.9 个月^[8]。来自日本的一项多中心回顾性研究^[9]显示，单一或多个肝转移灶在接受手术切除和/或局部治疗后，患者的中位 OS 可达 3.396 年，中位 RFS 为 0.977 年。手术切除和局部治疗两种方式之间生存期的差异并不显著，但单一转移灶及原发灶切除术后淋巴结分期为 N0/N1 的患者能够明显从手术或局部治疗中获益。因此，手术和/或局部治疗可能是胃癌术后单一肝脏转移患者的有效治疗手段，但术后是否需要接受系统化疗尚不明确。

- d. 卵巢切除联合药物治疗为胃癌术后异时性卵巢转移患者的重要治疗手段。研究证实，与单纯化疗相比，卵巢切除联合化疗可使患者的中位 OS 明显延长（9 个月 vs 19 个月）^[10]。异时性卵巢转移手术获益可能优于同时性卵巢转移，中位生存期分别为 36 个月和 17 个月^[11]。

参考文献

1. Badgwell B, Cormier JN, Xing Y, et al. Attempted salvage resection for recurrent gastric orgastroesophageal cancer. *Ann Surg Oncol*. 2009 Jan; 16 (1): 42–50.
2. Xu C, Xie J, Liang N, et al. Concurrent involved–field radiotherapy and XELOX in gastric cancer patients with postoperative oligometastatic recurrence. *J Cancer Res Ther*. 2014; 10 Suppl: 267–71.
3. Yuan ST, Wang FL, Liu N, et al. Concurrent involved–field radiotherapy and XELOX versus XELOX chemotherapy alone in gastric cancer patients with postoperative locoregional recurrence. *Am J Clin Oncol*. 2015; 38 (2): 130–4.
4. Xie J, Liang N, Qiao L, et al. Docetaxel, capecitabine and concurrent radiotherapy for gastric cancer patients with postoperative locoregional recurrence. *Tumori*. 2015; 101 (4): 433–9.
5. Shinohara T, Maeda Y, Hamada T, Futakawa N. Survival benefit of surgical treatment for liver metastases from gastric cancer. *J Gastrointest Surg*. 2015 Jun; 19 (6): 1043–51.
6. Markar SR, Mikhail S, Malietzis G, et al. Influence of Surgical Resection of Hepatic Metastases From Gastric Adenocarcinoma on Long–term Survival: Systematic Review and Pooled Analysis. *Ann Surg*. 2016; 263 (6): 1092–101.
7. Zhou F, Yu XL, Liang P, et al. Microwave ablation is effective against liver metastases from gastric

- adenocarcinoma. *Int J Hyperthermia*. 2017; 33 (7): 830–835.
8. Hwang JE, Kim SH, Jin J, et al. Combination of percutaneous radiofrequency ablation and systemic chemotherapy are effective treatment modalities for metachronous liver metastases from gastric cancer. *Clin Exp Metastasis*. 2014 Jan; 31 (1): 25–32.
 9. Oki E, Tokunaga S, Emi Y, et al. Surgical treatment of liver metastasis of gastric cancer: a retrospective multicenter cohort study (KSCC1302) . *Gastric Cancer*. 2016; 19 (3): 968–76.
 10. Cho JH, Lim JY, Choi AR, et al. Comparison of Surgery Plus Chemotherapy and Palliative Chemotherapy Alone for Advanced Gastric Cancer with Krukenberg Tumor. *Cancer Res Treat*. 2015; 47 (4): 697–705.
 11. Rosa F, Marrelli D, Morgagni P, et al. Krukenberg Tumors of Gastric Origin: The Rationale of Surgical Resection and Perioperative Treatments in a Multicenter Western Experience. *World J Surg*. 2016; 40 (4): 921–8.

2.2.2.2 初诊Ⅳ期单一远处转移胃癌的治疗

部位	分层	I 级推荐	II 级推荐	III 级推荐
腹腔细胞学阳性 (CY1P0 ^a)	PS0-1、原发病灶及区域淋巴结可根治性切除	按复发转移性胃癌处理或参加临床试验	胃癌标准 D2 手术，术后接受后续化疗 ^b (2B 类证据) 转化化疗联合根治手术 ^c (2B 类证据)	
	原发灶不可根治性切除或 PS \geq 2			
腹膜后淋巴结转移 (No.16a2/b1)	PS0-1、原发病灶及区域淋巴结可根治性切除		转化化疗联合根治性手术治疗 ^d (2B 类证据)	根治性手术联合放化疗 (3 类证据)
	原发灶不可根治性切除或 PS \geq 2			

初诊IV期单一远处转移胃癌的治疗（续表）

部位	分层	I级推荐	II级推荐	III级推荐
肝单一远处转移	PS 0-1、原发病灶及区域淋巴结可根治性切除	按复发转移性胃癌处理或参加临床试验	系统化疗联合局部治疗 ^o （2A类证据）	原发灶及转移灶手术联合系统化疗 ^f （2B类证据）
	原发灶不可根治性切除或 PS ≥ 2			
卵巢转移	PS 0-1、原发病灶及区域淋巴结可根治性切除			原发灶及转移灶手术联合系统化疗 ^o （2B类证据）
	原发灶不可根治性切除或 PS ≥ 2			

*CY1P0（Peritoneal cytology positive for carcinoma cells, No peritoneal metastasis）腹腔细胞学检查阳性，无腹膜转移

【注释】

- a. 胃癌腹膜转移可分为两大类：第一类患者仅表现为腹腔游离癌细胞阳性，无肉眼可见的转移病灶，将其划分为 POCY1。第二类患者腹腔可见肉眼转移病灶^[1]，非单一远处转移胃癌范畴。
- b. 关于胃癌脱落细胞学阳性患者的治疗目前尚缺乏大样本的前瞻性随机对照临床研究数据。基于 CCOG0301 研究结果，CY1 患者可考虑接受根治术后予替吉奥辅助化疗^[2]。据报道，根治性手术联合术后 S1 单药辅助治疗可使单一 CY1 的胃癌患者中位 OS 达到 22.3 个月^[3]。另一项 II 期非随机临床研究提示系统化疗联合腹腔热灌注化疗（丝裂霉素和顺铂）可使患者的中位 OS 达到 30.2 个月，可作为无法接受根治性手术切除患者的选择^[4]。
- c. 术前化疗可能为胃癌 CY1 患者带来获益，已有相关研究提示对术前治疗疗效好的患者可选择性地从根治性手术中获益，中位生存期可从 12.6 个月延长到 43.2 个月^[5]。术前化疗疗效及淋巴结累及范围为影响总生存的重要因素^[6, 7]。另有研究报道术前给予紫杉醇腹腔内灌注化疗，联合 S1+ 紫杉醇方案系统化疗，如腹腔脱落细胞学转为阴性，则接受根治性手术，也可为 CY1 患者带来生存获益，中位 OS 可从未接受手术的 14.3 个月延长到 30.5 个月^[8]。术中腹腔化疗（IPC）和术中广泛腹腔灌洗（EIPL）-IPC 也被推荐。一项荟萃分析结果显示，与单纯手术相比，手术联合 IPC 可提高 5 年生存率（RR = 3.10），降低复发风险（OR = 0.45），IPC 联合 EIPL 可使上述获益进一步增加（RR=6.19, OR=0.13）^[9]。总体来看，部分高度选择的胃癌 POCY1 患者可以通过手术联合术中化疗 / 系统化疗获益的。但此类患者转化治疗后的手术时机、适应证及手术方法等都尚无定论。

- d. 胃癌腹主动脉旁淋巴结（No.16a2/b1）单一远处转移的治疗目前尚缺乏大样本的前瞻性随机对照临床研究数据。对于 PS 状态良好，原发病灶能完全切除的患者，回顾性研究^[10]显示，化疗后反应良好的患者接受原发灶手术可得到生存获益，3 年生存率为 40%。JCOG0405 研究结果显示，通过 S1 联合顺铂 2 周期新辅助化疗及后续 D2+ 腹主动脉旁淋巴结清扫手术，单纯腹主动脉淋巴结转移患者 5 年生存率为 57%^[11]。JCOG1002 研究结果显示 S1 联合顺铂的基础上加入多西他赛，临床缓解率达 57.7%，R0 切除率达 84.6%，病理缓解率为 50.0%^[12]，尚无 5 年生存率的数据，因此目前 S1 联合顺铂的两药方案仍被认为是这类患者的首选方案。复旦大学附属中山医院的前瞻性研究也显示，对于胃癌孤立性腹主动脉旁淋巴结转移患者，新辅助化疗联合根治性手术患者的总体无进展生存期可达 18.1 月^[13]。REGATTA 研究中^[14]，淋巴结转移作为唯一不可治愈因素的亚组分析显示联合手术也显示具有良好疗效。因此，对于腹主动脉旁淋巴结作为唯一不可治愈因素的患者，应该在大样本中进一步证实手术在这类患者治疗中的作用。
- e. 肝脏单一远处转移肿瘤的局部治疗除了手术治疗，还包括局部消融治疗，如射频消融术（RFA）。RFA 联合系统化疗处理肝转移灶平均生存期可达 16.1 个月^[15]。根据回顾性研究结果，患者接受 RFA 治疗后 5 年生存率与接受肝转移灶切除术无明显差别^[16]。对于孤立性肝转移患者，若原发病灶及转移病灶均可手术完全切除，部分选择后的患者是可以通过外科治疗联合后续系统化疗得到生存获益的。对于不适合手术患者，可谨慎选择其他局部治疗联合系统化疗。但目前具体手术时机、适应证及手术方法等都尚无定论，高度建议在多学科讨论模式下进行治疗决策。
- f. 肝脏单一远处转移定义为局限于一叶，单发病灶直径 ≤ 4cm，且不累及血管和胆管的肝转移灶。

针对胃癌肝脏单一远处转移人群的治疗，目前尚缺乏大样本的前瞻性随机对照临床研究数据。部分回顾性研究证实，经过严格筛选的部分胃癌肝转移患者可通过积极手术可获得生存获益^[17]，原发灶及肝转移病灶手术优于单纯原发病灶姑息手术。系统综述的研究结果显示，原发灶和肝转移灶能根治性切除的胃癌患者5年生存率则可达23.8%，中位生存期为22个月^[18]。一项纳入39项回顾性研究的系统综述^[19]发现，接受肝转移灶切除术能够明显改善预后（HR=0.50；P<0.001），且在东方人群、单个肝转移灶的患者中尤为明显。另一项荟萃分析^[20]也显示接受肝转移灶切除术的患者预后明显优于未接受手术的患者，中位生存期分别为23.7个月和7.6个月。EORTC和JCOG于2017年在欧洲17个国家和日本55个研究中心进行问卷调查，对于原发灶和转移灶均可切除的胃癌肝转移患者，大部分的中心均推荐患者在术前化疗的基础上接受原发灶和转移灶切除术^[21]。回顾性研究显示，对于接受手术的胃癌肝转移患者，T1-3、H1、R0手术及接受系统化疗为预后较好的重要因素^[22, 23]。胃癌肝转移患者HER2（人表皮生长因子受体2）基因扩增概率可能更高，更有可能从抗HER2靶向治疗中得到生存获益^[24]。

- g. 胃癌卵巢转移又称为Krukenberg瘤。针对胃癌单一卵巢转移人群的治疗目前仍以系统化疗为主，部分回顾性研究证实，系统化疗联合原发灶和/或转移灶积极手术可使部分胃癌卵巢转移患者得到生存获益^[25]，中位生存期可从6-9个月延长至19-23.7个月。体能评分ECOG PS 0-1、原发灶及转移灶根治手术及术后系统化疗为预后较好的重要因素^[26]。对于卵巢单一远处转移患者，部分高度选择后的患者可通过外科治疗联合系统化疗得到生存获益的，但具体适合人群、手术时机及手术方法等都尚无定论。

参考文献

1. Japanese Gastric Cancer Association. Japanese classification of gastric carcinoma: 3rd English edition.
2. Kodera Y, Ito S, Mochizuki Y, Ohashi N, et al. Long-term follow up of patients who were positive for peritoneal lavage cytology: final report from the CCOG0301 study. *Gastric Cancer*. 2012; 15 (3): 335–7.
3. Kano K, Aoyama T, Maezawa Y, et al. The survival and prognosticators of peritoneal cytology-positive gastric cancer patients who received upfront gastrectomy and subsequent S-1 chemotherapy. *Int J Clin Oncol*. 2017; 22 (5): 887–896.
4. Badgwell B, Blum M, Das P, et al. Phase II Trial of Laparoscopic Hyperthermic Intraperitoneal Chemoperfusion for Peritoneal Carcinomatosis or Positive Peritoneal Cytology in Patients with Gastric Adenocarcinoma. *Ann Surg Oncol*. 2017; 24 (11): 3338–3344.
5. Okabe H, Ueda S, Obama K, et al. Induction chemotherapy with S-1 plus cisplatin followed by surgery for treatment of gastric cancer with peritoneal dissemination. *Ann Surg Oncol*. 2009; 16 (12): 3227–36.
6. Yamamoto M, Kawano H, Yamaguchi S, et al. Comparison of Neoadjuvant Chemo-therapy to Surgery Followed by Adjuvant Chemotherapy in Japanese Patients with Peritoneal Lavage Cytology Positive for Gastric Carcinoma. *Anticancer Res*. 2015 Sep; 35 (9): 4859–63.

7. Masuda T, Kuramoto M, Shimada S, et al. The effect of extensive intraoperative peritoneal lavage therapy (EIPL) on stage III B + C and cytology-positive gastric cancer patients. *Int J Clin Oncol*. 2016; 21 (2): 289-94.
8. Ishigami H, Yamaguchi H, Yamashita H, et al. Surgery after intraperitoneal and systemic chemotherapy for gastric cancer with peritoneal metastasis or positive peritoneal cytology findings. *Gastric Cancer*. 2017; 20 (Suppl 1): 128-134.
9. Cocolini F, Catena F, Glehen O, et al. Effect of intraperitoneal chemotherapy and peritoneal lavage in positive peritoneal cytology in gastric cancer. Systematic review and meta-analysis. *Eur J Surg Oncol*. 2016; 42 (9): 1261-7.
10. Satoh S, Okabe H, Teramukai S, et al. Phase II trial of combined treatment consisting of preoperative S-1 plus cisplatin followed by gastrectomy and postoperative S-1 for stage IV gastric cancer. *Gastric Cancer*. 2012; 15 (1): 61-9.
11. Tsuburaya A, Mizusawa J, Tanaka Y, et al. Neoadjuvant chemotherapy with S-1 and cisplatin followed by D2 gastrectomy with para-aortic lymph node dissection for gastric cancer with extensive lymph node metastasis. *Br J Surg*. 2014; 101 (6): 653-60.
12. Ito S, Sano T, Mizusawa J, et al. A phase II study of preoperative chemotherapy with docetaxel, cisplatin, and S-1 followed by gastrectomy with D2 plus para-aortic lymph node dissection for gastric

- cancer with extensive lymph node metastasis: JCOG1002. *Gastric Cancer*. 2017; 20 (2): 322–331.
13. Wang Y, Yu YY, Li W, et al. A phase II trial of Xeloda and oxaliplatin (XELOX) neo–adjuvant chemotherapy followed by surgery for advanced gastric cancer patients with para–aortic lymph node metastasis. *Cancer Chemother Pharmacol*. 2014; 73 (6): 1155–61.
 14. Fujitani K, Yang HK, Mizusawa J, et al. Gastrectomy plus chemotherapy versus chemotherapy alone for advanced gastric cancer with a single non–curable factor (REGATTA): phase 3, randomised controlled trial. *Lancet Oncol*. 2016; 17 (3): 309– 18.
 15. Chen J, Tang Z, Dong X, et al. Radiofrequency ablation for liver metastasis from gastric cancer. *Eur J Surg Oncol*. 2013 Jul; 39 (7): 701–6.
 16. Guner A, Son T, Cho I, et al. Liver–directed treatments for liver metastasis from gastric adenocarcinoma: comparison between liver resection and radiofrequency ablation. *Gastric Cancer*. 2016; 19 (3): 951–60.
 17. Markar SR, Mackenzie H, Mikhail S, et al. Surgical resection of hepatic metastases from gastric cancer: outcomes from national series in England. *Gastric Cancer*. 2017; 20 (2): 379–386.
 18. Petrelli F, Coinu A, Cabiddu M, et al. Hepatic resection for gastric cancer liver metastases: A systematic review and meta–analysis. *J Surg Oncol*. 2015; 111 (8): 1021 –7.
 19. Markar SR, Mikhail S, Malietzis G, et al. Influence of Surgical Resection of Hepatic Metastases From Gastric Adenocarcinoma on Long–term Survival: Systematic Review and Pooled Analysis. *Ann Surg*.

- 2016; 263 (6): 1092–101.
20. Liao YY, Peng NF, Long D, et al. Hepatectomy for liver metastases from gastric cancer: a systematic review. *BMC Surg.* 2017; 17 (1): 14.
 21. Kataoka K, Kinoshita T, Moehler M, et al. Current management of liver metastases from gastric cancer: what is common practice New challenge of EORTC and JCOG. *Gastric Cancer.* 2017 Sep; 20 (5): 904–912.
 22. Tiberio GA, Baiocchi GL, Morgagni P, et al. Gastric cancer and synchronous hepatic metastases: is it possible to recognize candidates to R0 resection? *Ann Surg Oncol.* 2015; 22 (2): 589–96.
 23. Tiberio GA, Ministrini S, Gardini A, et al. Factors influencing survival after hepatectomy for metastases from gastric cancer. *Eur J Surg Oncol.* 2016; 42 (8): 1229 –35.
 24. Jiang H, Li Q, Yu S, et al. Impact of HER2 expression on outcome in gastric cancer patients with liver metastasis. *Clin Transl Oncol.* 2017; 19 (2): 197–203.
 25. Briau B, Auzolle C, Pozet A, et al. Efficacy of modern chemotherapy and prognostic factors in patients with ovarian metastases from gastric cancer: A retrospective AGEO multicentre study. *Dig Liver Dis.* 2016; 48 (4): 441–5.
 26. Cho JH, Lim JY, Choi AR, et al. Comparison of surgery plus chemotherapy and palliative chemotherapy alone for advanced gastric cancer with Krukenberg tumor. *Cancer Res Treat.* 2015; 47 (4): 697–705.

3 随访

目的 ^{a,b}	I 级推荐	II 级推荐
早期胃癌根治性术后随访	随访频率：开始前3年每6个月1次，然后每1年一次，至术后5年	5年后每年1次随访
	随访内容：(无特指时即为每次) a) 临床病史 b) 体格检查 c) 血液学检查 (CEA 和 CA19-9) d) 幽门螺杆菌检测 e) (PS) 功能状态评分 f) 体重监测 g) 每年1次 胸、腹部、骨盆 CT 检查或超声 (CEA 提示异常)	1. 胸、腹部、骨盆增强 CT 检查 2. PET/CT、MRI 检查 ^f 3. 胃镜检查 (建议1年一次) ^{d,e}

随访（续表）

目的 ^{a,b}	I 级推荐	II 级推荐
进展期胃癌根治性术后及不可切除姑息性治疗随访 ^c	随访 / 监测频率：前 2 年每 3 个月一次，然后 6 个月一次至 5 年	5 年后 1 年一次
	随访 / 监测内容 a) 临床病史 b) 体格检查 c) 血液学检查（CEA 和 CA19-9） d) 幽门螺杆菌检测 e) （PS）功能状态评分 f) 体重监测 g) 每 6 个月 1 次 胸\腹\盆 CT 检查或超声（CEA 提示异常）	1. 胸、腹部、骨盆增强 CT 检查 2. PET/CT、MRI 检查 ^f 3. 胃镜检查 （建议 1 年一次） ^{d,e}
症状恶化及新发症状	随时随访	

【注释】

- a. 随访 / 监测的主要目的为发现尚可接受潜在根治为治疗目的的转移复发胃癌，或更早发现肿瘤复发或第二原发胃癌并及时干预处理，以提高患者总生存，改善生活质量。^[1]目前缺乏高级别循证医学证据支持最佳随访 / 监测策略。
- b. 随访应按照患者个体化和肿瘤分期的原则^[2]，如果患者身体状况不允许接受一旦复发且需要的抗肿瘤治疗，则不主张对患者进行常规肿瘤随访 / 监测。
- c. 幽门螺杆菌感染影响胃癌预后，推荐患者将幽门螺杆菌检测作为常规随访检查手段。^[3]
- d. 进展期胃癌根治性术后随访，包括术前接受新辅助放化疗的胃癌患者随访，随访内容与常规接受进展期胃癌根治术的患者相一致。^[3]
- e. 胃癌术后的胃镜随访主要目的是在胃镜下发现新生肿瘤或原发肿瘤复发，很少发生胃的吻合口局部复发，胃镜下可观察吻合口情况并取胃的局部组织活检以判断肿瘤复发情况。
- f. 胃镜检查的策略^[4]：推荐术后 1 年内进行胃镜检查，每次胃镜检查行病理活检若发现有高级别不典型增生或者胃癌复发证据，则需在 1 年内复查。建议患者每年进行 1 次胃镜检查。
- g. PET/CT、MRI 检查仅推荐用于临床怀疑复发，合并常规影像学检查为阴性时，比如，持续 CEA 升高，腹部 CT 检查或超声为阴性。目前不推荐将 PET/CT 检查列为常规随访 / 监测手段。

参考文献

1. Smyth EC, Verheij M, Allum W, et al. Gastric cancer: ESMO Clinical Practice Guidelines for diagnosis, treatment and follow-up. ANN ONCOL 2016; 27 (suppl 5): v38-49.
2. Ajani JA, D'Amico TA, Almhanna K, et al. Gastric Cancer, Version 3. 2016, NCCN Clinical Practice Guidelines in Oncology. J Natl Compr Canc Netw 2016; 14 (10): 1286-1312.
3. Ajani JA, D'Amico TA, et al. Gastric Cancer, Version 5. 2017, NCCN Clinical Practice Guidelines in Oncology. J Natl Compr Canc Netw 2017.
4. Japanese gastric cancer treatment guidelines 2014 (ver. 4) . GASTRIC CANCER 2016.

4 附录

4.1 胃癌 AJCC/UICC 第 7 版 TNM 分期

原发肿瘤 (T)

Tx	原发肿瘤无法评估
T0	无原发肿瘤的证据
Tis	原位癌：上皮内肿瘤，未侵及固有层
T1	肿瘤侵犯固有层，黏膜肌层或黏膜下层
T1a	肿瘤侵犯固有层或黏膜肌层
T1b	肿瘤侵犯黏膜下层
T2	肿瘤侵犯固有肌层 *
T3	肿瘤穿透浆膜下结缔组织，而尚未侵犯脏层腹膜或邻近结构 **， ***
T4	肿瘤侵犯浆膜（脏层腹膜）或邻近结构 **， ***
T4a	肿瘤侵犯浆膜（脏层腹膜）
T4b	肿瘤侵犯邻近结构

胃癌 AJCC/UICC 第 7 版 TNM 分期 (续表)

区域淋巴结 (N)

Nx	区域淋巴结无法评估
N0	区域淋巴结无转移 #
N1	1-2 个区域淋巴结有转移
N2	3-6 个区域淋巴结有转移
N3	7 个或 7 个以上区域淋巴结有转移
N3a	7-15 个区域淋巴结有转移
N3b	16 个或 16 个以上区域淋巴结有转移

远处转移 (M)

M0	无远处转移
M1	有远处转移

胃癌 AJCC/UICC 第 7 版 TNM 分期 (续表)

组织学分级 (G)

Gx	分级无法评估
G1	高分化
G2	中分化
G3	低分化
G4	未分化

* 肿瘤可以穿透固有肌层达胃结肠韧带或肝胃韧带或大小网膜，但未穿透这些结构的脏层腹膜，这种情况下原发肿瘤的分期为 T3。如果肿瘤穿透覆盖胃韧带或网膜的脏层腹膜，则应当被分为 T4 期。

** 胃的邻近结构包括脾、横结肠、肝脏、膈肌、胰腺、腹壁、肾上腺、肾脏、小肠以及后腹膜。

*** 经胃壁内扩展至十二指肠或食管的肿瘤分期取决于包括胃在内的这些部位的最大浸润深度。

pN0 指所有被检查的淋巴结均为阴性，而不论被切除和检查的淋巴结数目多少。

解剖学期 / 预后分组

0 期	Tis	N0	M0
IA 期	T1	N0	M0
IB 期	T2	N0	M0
	T1	N1	M0
IIA 期	T3	N0	M0
	T2	N1	M0
	T1	N2	M0
IIB 期	T4a	N0	M0
	T3	N1	M0
	T2	N2	M0
	T1	N3	M0

解剖学期 / 预后分组 (续表)

IIIA 期	T4a	N1	M0
	T3	N2	M0
	T2	N3	M0
IIIB 期	T4b	N0	M0
	T4b	N1	M0
	T4a	N2	M0
	T3	N3	M0
IIIC 期	T4b	N2	M0
	T4b	N3	M0
	T4a	N3	M0
IV 期	任何 T	任何 N	M1

4.2 胃癌 AJCC/UICC 第 8 版 TNM 分期

原发肿瘤 (T)

Tx	原发肿瘤无法评估
T0	无原发肿瘤的证据
Tis	原位癌：上皮内肿瘤，未侵及固有层，高度不典型增生
T1	肿瘤侵犯固有层，黏膜肌层或黏膜下层
T1a	肿瘤侵犯固有层或黏膜肌层
T1b	肿瘤侵犯黏膜下层
T2	肿瘤侵犯固有肌层 *
T3	肿瘤穿透浆膜下结缔组织，而尚未侵犯脏层腹膜或邻近结构 **，***
T4	肿瘤侵犯浆膜（脏层腹膜）或邻近结构 **，***
T4a	肿瘤侵犯浆膜（脏层腹膜）
T4b	肿瘤侵犯邻近结构

胃癌 AJCC/UICC 第 8 版 TNM 分期 (续表)

区域淋巴结 (N)

Nx	区域淋巴结无法评估
N0	区域淋巴结无转移
N1	1-2 个区域淋巴结有转移
N2	3-6 个区域淋巴结有转移
N3	7 个或 7 个以上区域淋巴结有转移
N3a	7-15 个区域淋巴结有转移
N3b	16 个或 16 个以上区域淋巴结有转移

远处转移 (M)

M0	无远处转移
M1	有远处转移

胃癌 AJCC/UICC 第 8 版 TNM 分期 (续表)

组织学分级 (G)

Gx	分级无法评估
G1	高分化
G2	中分化
G3	低分化, 未分化

* 肿瘤可以穿透固有肌层达胃结肠韧带或肝胃韧带或大小网膜, 但未穿透覆盖这些结构的脏层腹膜, 这种情况下原发性肿瘤的分期 T3。如果肿瘤穿透覆盖胃韧带或网膜的脏层腹膜, 则应当被分为 T4 期。

** 胃的邻近结构包括脾、横结肠、肝脏、膈肌、胰腺、腹壁、肾上腺、肾脏、小肠以及后腹膜。

*** 经胃壁内扩展至十二指肠或食管的肿瘤不考虑为侵犯邻近结构, 而是应用任何这些部位的最大浸润深度进行分期。

临床分期 (cTNM)

0 期	Tis	N0	M0
I 期	T1	N0	M0
	T2	N0	M0
IIA 期	T1	N1-3	M0
	T2	N1-3	M0
IIB 期	T3	N0	M0
	T4a	N0	M0
III 期	T3	N1-3	M0
	T4a	N1-3	M0
IVA 期	T4b	任何 N	M0
IVB 期	任何 T	任何 N	M1

病理分期 (pTNM)

0 期	Tis	N0	M0
IA 期	T1	N0	M0
IB 期	T1	N1	M0
	T2	N0	M0
IIA 期	T1	N2	M0
	T2	N1	M0
	T3	N0	M0
IIB 期	T1	N3a	M0
	T2	N2	M0
	T3	N1	M0
	T4a	N0	M0
IIIA 期	T2	N3a	M0
	T3	N2	M0
	T4a	N1	M0
	T4a	N2	M0
	T4b	N0	M0

病理分期（pTNM）（续表）

IIIB 期	T1	N3b	M0
	T2	N3b	M0
	T3	N3a	M0
	T4a	N3a	M0
	T4b	N1	M0
	T4b	N2	M0
IIIC 期	T3	N3b	M0
	T4a	N3b	M0
	T4b	N3a	M0
	T4b	N3b	M0
IV 期	任何 T	任何 N	M1

新辅助治疗后分期 (ypTNM)

I 期	T1	N0	M0
	T2	N0	M0
	T1	N1	M0
II 期	T3	N0	M0
	T2	N1	M0
	T1	N2	M0
	T4a	N0	M0
	T3	N1	M0
	T2	N2	M0
	T1	N3	M0

新辅助治疗后分期（ypTNM）（续表）

III 期	T4a	N1	M0
	T3	N2	M0
	T2	N3	M0
	T4b	N0	M0
	T4b	N1	M0
	T4a	N2	M0
	T3	N3	M0
	T4b	N2	M0
	T4b	N3	M0
	T4a	N3	M0
IV 期	任何 T	任何 N	M1

4.3 食管癌和食管胃交界处癌 AJCC/UICC 第 8 版分期

原发灶的定义 (T)

鳞癌和腺癌

Tx: 原发肿瘤无法评价

T0: 无原发肿瘤的证据

Tis: 高度不典型增生, 定义为肿瘤局限于食管上皮, 未突破基底膜

T1: 肿瘤侵犯固有层、黏膜肌层、或黏膜下层

T1a: 肿瘤侵犯固有层或黏膜肌层

T1b: 肿瘤侵犯黏膜下层

T2: 肿瘤侵犯固有肌层

T3: 肿瘤侵犯外膜

T4: 肿瘤侵犯邻近结构

T4a: 肿瘤侵犯胸膜、心包、奇静脉、横膈或腹膜

T4b: 肿瘤侵犯邻近结构, 如主动脉、椎体、气道等

区域淋巴结的定义 (N)

鳞癌和腺癌

Nx: 区域淋巴结不能评价

N0: 无区域 LN 转移

N1: 1-2 个区域 LN 转移

N2: 3-6 个区域 LN 转移

N3: 等于或多于 7 个区域 LN 转移

远处转移的定义 (M)

鳞癌和腺癌

M0: 无远处转移

M1: 有远处转移

病理分级的定义 (G)

鳞癌和腺癌

GX: 无法评估分级

G1: 高分化

G2: 中分化

G3: 低分化, 未分化

部位的定义 (L)

鳞状细胞癌

肿瘤部位在鳞状细胞癌的分期中有意义

部位 定义

X: 部位不明

上段: 颈段食管至奇静脉的下界

中段: 奇静脉的下界至下肺静脉的下界

下段: 下肺静脉的下界至胃, 包括胃食管交界处

注意: 肿瘤部位指食管肿瘤的中心所在位置。

AJCC 预后分组

鳞状细胞癌

除了肿瘤侵犯的深度、淋巴结转移情况及远处转移情况 (见 AJCC TNM 分期), 还有其他预后因素, 包括 G 和 L。

鳞状细胞癌的分期：

临床分期（cTNM）（Fig.16.6）

当 T 分期为	当 N 分期为	当 M 分期为	临床分期
Tis	N0	M0	0
T1	N0-1	M0	I
T2	N0-1	M0	II
T3	N0	M0	II
T3	N1	M0	III
T1-3	N2	M0	III
T4	N0-2	M0	IVA
任何 T	N3	M0	IVA
任何 T	任何 N	M1	IVB

病理分期 (pTNM) (Fig.16.7)

当 pT 分期	当 pN 分期	当 M 分期	当 G 分期	当部位为	病理分期
Tis	N0	M0	N/A	任何	0
T1a	N0	M0	G1	任何	IA
T1a	N0	M0	G2-3	任何	IB
T1a	N0	M0	GX	任何	IA
T1b	N0	M0	G1-3	任何	IB
T1b	N0	M0	GX	任何	IB
T2	N0	M0	G1	任何	IB
T2	N0	M0	G2-3	任何	IIA
T2	N0	M0	GX	任何	IIA
T3	N0	M0	任何	下段	IIA
T3	N0	M0	G1	上 / 中段	IIA
T3	N0	M0	G2-3	上 / 中段	IIB

病理分期 (pTNM) (Fig.16.7) (续表)

当 pT 分期	当 pN 分期	当 M 分期	当 G 分期	当部位为	病理分期
T3	N0	M0	GX	任何	IIB
T3	N0	M0	任何	不明	IIB
T1	N1	M0	任何	任何	IIB
T1	N2	M0	任何	任何	IIIA
T2	N1	M0	任何	任何	IIIA
T2	N2	M0	任何	任何	IIIB
T3	N1-2	M0	任何	任何	IIIB
T4a	N0-1	M0	任何	任何	IIIB
T4a	N2	M0	任何	任何	IVA
T4b	N0-2	M0	任何	任何	IVA
任何 T	N3	M0	任何	任何	IVA
任何 T	任何 N	M1	任何	任何	IVB

新辅助治疗后分期 (ypTNM) (Fig.16.8)

当 ypT 分期为	当 ypN 分期为	当 M 分期为	新辅助治疗后分期
T0-2	N0	M0	I
T3	N0	M0	II
T0-2	N1	M0	IIIA
T3	N1	M0	IIIB
T0-3	N2	M0	IIIB
T4a	N0	M0	IIIB
T4a	N1-2	M0	IVA
T4a	Nx	M0	IVA
T4b	N0-2	M0	IVA
任何 T	N3	M0	IVA
任何 T	任何 N	M1	IVB

腺癌

食管腺癌的分期原则与鳞癌相似，主要依据原发病灶分期，淋巴结分期和远处转移情况（见AJCC TNM 分期和鳞状细胞癌的G分期）。对腺癌而言，肿瘤部位不是预后因素，病理分级影响预后。

临床分期（cTNM）（Fig.16.9）

当 T 分期为	当 N 分期为	当 M 分期为	临床分期
Tis	N0	M0	0
T1	N0	M0	I
T1	N1	M0	IIA
T2	N0	M0	IIB
T2	N1	M0	III
T3	N0-1	M0	III
T4a	N0-1	M0	III
T1-4a	N2	M0	IVA
T4b	N0-2	M0	IVA
任何 T	N3	M0	IVA
任何 T	任何 N	M1	IVB

病理分期 (pTNM) (Fig.16.10)

当 pT 分期为	当 pN 分期为	当 M 分期为	当 G 分期为	病理分期
Tis	N0	M0	N/A	0
T1a	N0	M0	G1	IA
T1a	N0	M0	GX	IA
T1a	N0	M0	G2	IB
T1b	N0	M0	G1-2	IB
T1b	N0	M0	GX	IB
T1	N0	M0	G3	IC
T2	N0	M0	G1-2	IC
T2	N0	M0	G3	IIA
T2	N0	M0	GX	IIA
T1	N1	M0	任何	IIB

病理分期 (pTNM) (Fig.16.10) (续表)

当 pT 分期为	当 pN 分期为	当 M 分期为	当 G 分期为	病理分期
T3	N0	M0	任何	IIB
T1	N2	M0	任何	IIIA
T2	N1	M0	任何	IIIA
T2	N2	M0	任何	IIIB
T3	N1-2	M0	任何	IIIB
T4a	N0-1	M0	任何	IIIB
T4a	N2	M0	任何	IVA
T4b	N0-2	M0	任何	IVA
任何 T	N3	M0	任何	IVA
任何 T	任何 N	M1	任何	IVB

新辅助治疗后分期 (ypTNM) (Fig.16.11)

当 ypT 分期为	当 ypN 分期为	当 M 分期为	新辅助治疗后分期
T0-2	N0	M0	I
T3	N0	M0	II
T0-2	N1	M0	IIIA
T3	N1	M0	IIIB
T0-3	N2	M0	IIIB
T4a	N0	M0	IIIB
T4a	N1-2	M0	IVA
T4a	Nx	M0	IVA
T4b	N0-2	M0	IVA
任何 T	N3	M0	IVA
任何 T	任何 N	M1	IVB

4.4 胃癌 CT 分期征象及报告参考

cT 分期	病理学定义	常规参考征象 ^a	辅助参考征象 ^b
cT1	侵犯黏膜或黏膜下层	内层高强化癌肿与外层稍高强化肌层间可见连续完整的低强化条带	高强化癌肿不超过胃壁总厚度的 50% ^[3]
cT2	侵犯固有肌层	中层低强化条带中断消失，外层残余部分稍高强化肌层	高强化癌肿超过胃壁总厚度 50% ^[3]
cT3	肿瘤穿透浆膜下结缔组织，未侵犯脏层腹膜	高强化癌肿侵犯胃壁全层，浆膜面光滑或少许短细索条	浆膜模糊或短细索条范围 < 1/3 全部病变面积 ^[4,5]
cT4a	侵犯浆膜（脏层腹膜）但未侵犯邻近结构 / 器官	浆膜面不规则或结节样形态，周围脂肪间隙密集毛刺或条带状浸润	浆膜高强化线样征 ^[6] ，断层分区法 ^[7]
cT4b	侵犯邻近结构 / 器官	与邻近脏器结构脂肪间隙消失，指状嵌插或直接浸润为确切侵犯征象	

胃癌 CT 分期征象及报告参考 (续表)

cT 分期	病理学定义	常规参考征象 ^a	辅助参考征象 ^b
cN 分期	根据淋巴结转移数目分为 N0-N3	类圆形肿大淋巴结, 短径 > 1cm ^[8]	高强度或强化不均, 短长径比 >0.7, 多发簇集 ^[9,10]
报告内容 ^c	<p>原发灶: 部位 (食管胃交界区、胃底、胃体、胃窦、幽门管、大弯、小弯、前壁、后壁), 形态 (肿块、局限溃疡、浸润溃疡、弥漫增厚), 厚度, 密度 (黏液腺癌等特异征象), 强化特征, 侵犯深度, 黏膜及浆膜面情况, 近 / 远端累及边界位置, 与正常胃壁交界情况, 与邻近脏器关系。</p> <p>淋巴结: 参照日本胃癌学会胃癌处理规约分组报告, 报告有明确转移征象的淋巴结的数目 (或参照 N 分期的数目范围), 最大淋巴结长短径, 形态、边界、强化。</p> <p>远处转移: 转移灶位置、分布、形态、大小、密度及强化特征, 腹膜形态及腹水情况。</p>		

【注释】

- a. 供临床 cT 分期时作为征象参考。应用该类征象，T 分期准确率从 70% 到 90% 水平不等^[1-3]，N 分期准确率从 60% 到 70% 水平不等^[1, 4]。
- b. 非典型、不常见征象或未经大样本多中心临床验证的征象，可作为征象不典型病例分期时的参考。
- c. 主要涉及 Borrmann 分型和 cTNM 分期相关的内容，根据肿瘤位置和进展程度不同参考应用。

参考文献

1. Seevaratnam R, Cardoso R, McGregor C, et al. How useful is preoperative imaging for tumor, node, metastasis (TNM) staging of gastric cancer? A meta-analysis. *Gastric Cancer*, 2012, 15 Suppl 1 (1): S3-18.
2. Kumano S, Murakami T, Kim T, et al. T staging of gastric cancer: role of multi-detector row CT. *Radiology*. 2005, 237 (3): 961-966.
3. Kim JW, Shin SS, Heo SH, et al. Diagnostic performance of 64-section CT using CT gastrography in preoperative T staging of gastric cancer according to 7th edition of AJCC cancer staging manual. *Eur Radiol*, 2012, 22 (3): 654-662.
4. Hasegawa S, Yoshikawa T, Shirai J, et al. A prospective validation study to diagnose serosal invasion and

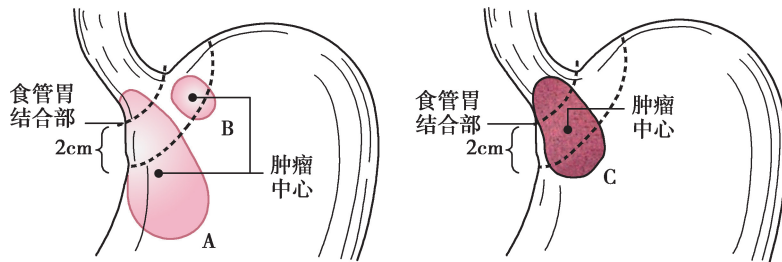
- nodal metastases of gastric cancer by multidetector– row CT. *Ann SurgOncol*. 2013; 20 (6): 2016–2022.
5. Habermann CR, Weiss F, Riecken R, et al. Preoperative stagingof gastric adeno– carcinoma: comparison of helical CT and endoscopicUS. *Radiology*. 2004; 230 (2): 465–471.
 6. Kim TU, Kim S, Lee JW, et al. MDCT features in the differentiation of T4a gastric cancerfrom less– advanced gastric cancer; significance of the hyper– attenuating serosa sign. *Br J Radiol*. 2013; 86(1029): 20130290.
 7. Lee SL, Ku YM, Jeon HM, et al. Impact of the cross–sectional location of multidetector computed tomography scans on prediction of serosalexposurein patients with advanced gastric cancer. *Ann SurgOncol*. 2017; 24 (4): 1003–1009.
 8. Amin MB, Edge SB, Greene FL, et al, eds. *AJCC Cancer Staging Manual*. 8th ed. NewYork: Springer; 2017.
 9. Fukuya T, Honda H, Hayashi T, et al. Lymphnode metastases: efficacy for detection with helical CT in patients with gastric cancer. *Radiology*. 1995; 197 (3): 705–711.
 10. Robert MK, Thomas CK. Imaging in assessing lymph node status in gastric cancer. *Gastric Cancer*. 2009; 12: 6–22.
 11. 日本胃部学会 . 胃癌取扱い規約 (第 14 版) [M] . 金原出版株式会社, 2010.

4.5 胃癌病理诊断

4.5.1 胃肿瘤的解剖部位编码

编码	描述
C16.0	贲门，胃食管结合部 *
C16.1	胃底
C16.2	胃体
C16.3	胃窦
C16.4	幽门
C16.5	胃小弯，未特指
C16.6	胃大弯，未特指
C16.8	胃部分重叠病变
C16.9	胃，未特指

胃食管结合部肿瘤分期示意图



(A) 肿瘤中心距 EGJ $>2\text{cm}$ 进入近端胃, 应按胃进行 TNM 分期。

(B) 不累及 EGJ 的贲门癌 (肿瘤中心距 EGJ $<2\text{cm}$) 按胃进行 TNM 分期。

(C) 累及 EGJ 且肿瘤中心位于距 EGJ $\leq 2\text{cm}$ 的胃近端, 按食管癌进行 TNM 分期

4.5.2 胃周淋巴结分组

胃区域与远处淋巴结分组标准

区域淋巴结:

第 1 组 (No.1)	贲门右淋巴结
第 2 组 (No.2)	贲门左淋巴结
第 3 组 (No.3)	小弯淋巴结
第 4sa 组 (No. 4sa)	大弯淋巴结左组 (沿胃短动脉)
第 4sb 组 (No. 4sb)	大弯淋巴结左组 (沿胃网膜左动脉)
第 4d 组 (No. 4d)	大弯淋巴结右组 (沿胃网膜右动脉)
第 5 组 (No. 5)	幽门上淋巴结
第 6 组 (No. 6)	幽门下淋巴结
第 7 组 (No. 7)	胃左动脉淋巴结
第 8a 组 (No. 8a)	肝总动脉前上部淋巴结

胃区域与远处淋巴结分组标准（续表）

第 8b 组 (No.8b)	肝总动脉后部淋巴结
第 9 组 (No. 9)	腹腔动脉周围淋巴结
第 10 组 (No. 10)	脾门淋巴结
第 11p 组 (No. 11p)	脾动脉近端淋巴结
第 11d 组 (No. 11d)	脾动脉远端淋巴结
第 12a 组 (No. 12a)	肝十二指肠韧带淋巴结（沿肝动脉）
第 12b 组 (No. 12b)	肝十二指肠韧带淋巴结（沿胆管）
第 12p 组 (No. 12p)	肝十二指肠韧带淋巴结（沿门静脉）
远处（非区域）淋巴结*：	
第 13 组 (No. 13)	胰头后淋巴结
第 14v 组 (No. 14v)	沿肠系膜上静脉淋巴结
第 14a 组 (No. 14a)	沿肠系膜上动脉淋巴结

胃区域与远处淋巴结分组标准（续表）

第 15 组（No. 15）	结肠中动脉周围淋巴结
第 16a1 组（No. 16a1）	腹主动脉周围淋巴结 a1
第 16a2 组（No. 16a2）	腹主动脉周围淋巴结 a2
第 16b1 组（No. 16b1）	腹主动脉周围淋巴结 b1
第 16b2 组（No. 16b2）	腹主动脉周围淋巴结 b2
第 17 组（No. 17）	胰头前淋巴结
第 18 组（No. 18）	胰下淋巴结
第 19 组（No. 19）	膈下淋巴结
第 20 组（No. 20）	食管裂孔淋巴结
第 110 组（No. 110）	胸部下食管旁淋巴结
第 111 组（No.111）	膈上淋巴结
第 112 组（No. 112）	后纵隔淋巴结

* 远处（非区域）淋巴结转移视为转移性疾病（M1）。

4.5.3 胃肿瘤组织学分类《胃癌规范化诊疗指南（试行）》2013 推荐

胃肿瘤组织学分类（WHO，2000）

上皮性肿瘤	
上皮内肿瘤—腺瘤癌	8140/0
腺癌	8140/3
肠型	8144/3
弥漫型	8145/3
乳头状腺癌	8260/3
管状腺癌	8211/3
黏液腺癌	8480/3

胃肿瘤组织学分类（WHO，2000）（续表）

印戒细胞癌	8490/3
腺鳞癌	8569/3
鳞状细胞癌	8070/3
小细胞癌	8041/3
未分化癌	8020/3
其他*	

*神经内分泌癌（G3），包括大细胞神经内分泌癌、小细胞神经内分泌癌和腺混合性神经内分泌癌，适用于胃癌 pTNM 分期。

4.5.4 肿瘤术前辅助治疗效果评估（肿瘤退缩分级）

肿瘤退缩分级（TRG）	光镜下所见
0（完全退缩）	无肿瘤细胞残留（分期为 yp T0N0cM0）
1（中等退缩）	仅见单个或小灶癌细胞残留
2（轻微退缩）	肿瘤残留但少于纤维化间质
3（无退缩）	广泛肿瘤残留，无或少量肿瘤细胞坏死

*备注：1）TRG 评分仅限于原发肿瘤病灶；

2）肿瘤细胞是指存活的瘤细胞，不包括退变、坏死细胞；

3）放/化疗后可能出现大的无细胞黏液湖，不能将其认为肿瘤残余。

4.5.5 胃癌大体分型

4.5.5.1 普通型早期胃癌（EGC）大体分型

I 型：隆起型（肿瘤凸起于黏膜表面 $\geq 0.5\text{cm}$ ）

II 型：浅表型

Ⅱ a: 浅表隆起型 (肿瘤凸起于黏膜表面 $< 0.5\text{cm}$)

Ⅱ b: 浅表平坦型

Ⅱ c: 浅表凹陷型 (肿瘤凹陷于黏膜表面 $< 0.5\text{cm}$)

Ⅲ型: 凹陷型 (肿瘤凹陷于黏膜表面 $\geq 0.5\text{cm}$)

混合型: 如 Ⅱ a + Ⅱ c; Ⅱ c + Ⅲ 等

4.5.5.2 特殊类型早期胃癌大体分型

浅表扩散型 (肿瘤最大径 $\geq 4\text{cm}$)

微小癌 (肿瘤最大径 $\leq 0.5\text{cm}$)

小胃癌 ($0.5\text{cm} < \text{肿瘤最大径} \leq 1.0\text{cm}$)

多发性早期胃癌 (≥ 2 个独立 EGC 病灶)

残胃早期癌

4.5.5.3 进展期胃癌 (AGC) 大体分型 (Borrmann 分型)

I 型: 结节隆起型

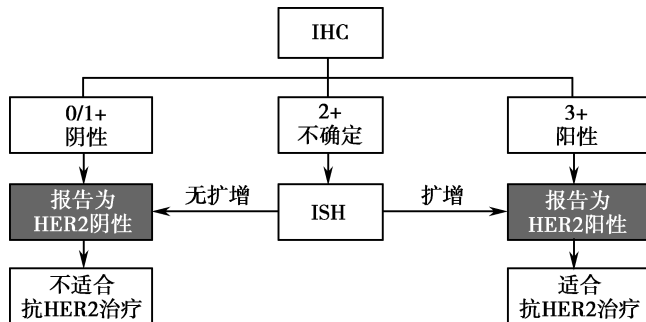
II 型: 局限溃疡型

III 型: 浸润溃疡型

IV 型: 弥漫浸润性 (局部 Bor. IV, 革囊胃)

4.5.6 HER2 检测流程与评价标准

胃癌组织的 HER2 检测流程



备注：HER2：人表皮生长因子受体 2；IHC：免疫组织化学；ISH：原位杂交

胃癌标本 HER2 免疫组化检测结果判读和评分标准

手术标本	活检标本（不考虑着色 肿瘤细胞百分比）	HER2 评分
无反应或 < 10% 肿瘤细胞着色阴性	任何肿瘤细胞无着色	0
≥ 10% 肿瘤细胞微弱或隐约可见膜阴性 染色；仅部分细胞膜染色	肿瘤细胞团微弱或隐约可见膜着色	1 +
≥ 10% 肿瘤细胞弱至中度的基底侧膜、不确定侧膜或完全性膜染色	肿瘤细胞团有弱到中度的基底侧膜、侧膜或完全性膜染色（至少有 5 个成簇的肿瘤细胞着色）	2 +

胃癌标本 HER2 免疫组化检测结果判读和评分标准 (续表)

手术标本	活检标本 (不考虑着色 肿瘤细胞百分比)	HER2 评分
≥ 10% 肿瘤细胞基底侧膜、侧膜 或完全性膜强染色	肿瘤细胞的基底侧膜、侧膜或完 全性膜强染色 (至少有 5 个成簇的肿瘤细胞着色)	3 +

胃癌标本 HER2 原位杂交检测结果判读

HER2 信号总数 / CEP17 信号总数			评价	
< 1.8			阴性	
1.8 - 2.0	再计数 20 个细胞或由另一位医师计数	< 2.0	阴性	
			≥ 2.0	阳性
≥ 2.0			阳性	

注: FISH 使用 ×100 物镜观察; DSISH 使用 ×(40~60) 物镜观察。选择扩增程度最高区域, 观察并计数至少 20 个连续肿瘤细胞核。

4.6 胃癌常用全身治疗方案

顺铂 + 氟尿嘧啶类

PF	顺铂 75–100mg/m ² ivdrip d1 5- 氟尿嘧啶 750–1000mg/m ² /d civ 24 d1–4 每 21 天重复 顺铂 50mg/m ² ivdrip d1 亚叶酸钙 200mg/m ² ivdrip d1 5- 氟尿嘧啶 FU 2000mg/m ² civ24h d1 每 14 天重复
XP	顺铂 80mg/m ² ivdrip d1 卡培他滨 1000mg/m ² /d po bid d1–14 每 21 天重复
SP	顺铂 60~80mg/m ² ivdrip d1 替吉奥 40–60mg po bid d1–14 每 21 天重复

奥沙利铂 + 氟尿嘧啶类

奥沙利铂 + 5-FU/CF	奥沙利铂 85mg/m ² ivdrip d1 亚叶酸钙 400mg/m ² ivdrip d1 5- 氟尿嘧啶 400mg/m ² iv d1, 然后 2400-3600mg/m ² /d civ46h 每 14 天重复
XELOX	奥沙利铂 130mg/m ² ivdrip d1 卡培他滨 1000mg/m ² /d po bid d1-14 每 21 天重复
SOX	奥沙利铂 130mg/m ² ivdrip d1 替吉奥 80mg/m ² /d po bid d1-14 每 21 天重复

三药联合方案

ECF	表阿霉素 50mg/m ² iv d1 顺铂 60mg/m ² ivdrip d1 5- 氟尿嘧啶 200mg/m ² /d civ 24h d1-21 每 21 天重复
EOX	表阿霉素 50mg/m ² iv d1 奥沙利铂 130mg/m ² ivdrip d1 卡培他滨 625mg/m ² /d po BID d1-14 每 21 天重复
DCF	多西他赛 75mg/m ² ivdrip d1 顺铂 75mg/m ² ivdrip d1 5- 氟尿嘧啶 1000mg/m ² /d civ24h d1-5 每 21 天重复

三药联合方案（续表）

mDCF

多西他赛 $60\text{mg}/\text{m}^2$ ivdrip d1

顺铂 $60\text{mg}/\text{m}^2$ ivdrip d1

5- 氟尿嘧啶 $600\text{mg}/\text{m}^2/\text{d}$ civ24h d1-5

每 21 天重复

FLOT

多西他赛 $50\text{mg}/\text{m}^2$ ivdrip d1

奥沙利铂 $85\text{mg}/\text{m}^2$ ivdrip d1

四氢叶酸 $200\text{mg}/\text{m}^2$ ivdrip d1

5- 氟尿嘧啶 $2600\text{mg}/\text{m}^2$ civ46 小时

每 14 天重复

单药方案

替吉奥 (S-1)	按照体表面积给药 BSA: $<1.25\text{ m}^2$ 40mg po BID BSA: $\geq 1.25\sim<1.5\text{ m}^2$ 50mg po BID BSA: $\geq 1.5\text{ m}^2$ 60mg po BID 连续给药 14 天, 休息 7 天, 或连续给药 21 天, 休 14 天
多西他赛单药	多西他赛 $75\text{--}100\text{mg}/\text{m}^2$ ivdrip d1 每 21 天重复
紫杉醇单药	紫杉醇 $80\text{mg}/\text{m}^2$ ivdrip d1、8、15 每 28 天重复
	紫杉醇 $135\text{--}175\text{mg}/\text{m}^2$ ivdrip d1 每 21 天重复
伊立替康单药	伊立替康 $150\text{--}180\text{mg}/\text{m}^2$ ivdrip d1 每 14 天重复
	伊立替康 $125\text{mg}/\text{m}^2$ ivdrip d1、8 每 21 天重复

靶向治疗

曲妥珠单抗 (+ 化疗)	<p>建议采用每三周一次的给药方案</p> <p>初始负荷剂量为 8mg/kg, 随后 6mg/kg 每三周给药一次。首次输注时间约为 90 分钟。如果患者在首次输注时耐受性良好, 后续输注可改为 30–60 分钟。</p> <p>治疗过程中若出现延迟或中断, 延迟时间 ≤ 1 周, 可直接使用维持剂量; 延迟时间 >1 周, 应重新导入负荷剂量。</p>
甲磺酸阿帕替尼	<p>850mg po qd, 口服, 餐后半小时以温开水送服, 28 天为 1 周期。</p> <p>若用药过程中出现不良反应, NCI 分级在 1–2 级者, 可维持原剂量水平; NCI 分级在 3–4 级者, 暂停用药, 待不良反应恢复到 ≤ 1 级, 下调一个剂量后 (第 1 次剂量调整为 750mg qd, 第 2 次剂量调整为 500mg qd) 再继续用药, 若下调至 250mg 仍不能耐受, 则应暂停 / 终止用药。</p> <p>对于体力状态评分 ECOG ≥ 2、四线化疗以后、胃部原发癌灶没有切除、骨髓功能储备差、年老体弱或瘦小的女性患者, 可适当降低起始剂量, 先从 500mg QD 开始服药, 服用 1–2 周后再酌情增加剂量。</p>
Pembrolizumab	2mg/kg, 静脉输注, 每 3 周一, 每次 30 分钟
Nivolumab	3 mg/kg, 静脉输注, 每 2 周一, 每次 60 分钟